Lane Medical Library

ÜBER VARIATIONEN UND ANOMALIEN IN DER LAGE UND DEM VERLAUF DES COLON PELVINUM.

INAUGURAL-DISSERTATION

ZUR

ERLANGUNG DER MEDIZINISCHEN DOKTORWÜRDE

AN DER

FRIEDRICH-WILHELMS-UNIVERSITÄT
ZU BERLIN

VON

HERMANN GYSI.
ASSISTENTEN AM ANATOMISCHEN INSTITUT
DER UNIVERSITÄT BERLIN.

TAG DER PROMOTION: 2. MAI 1914.

LEIPZIG
VEIT & COMP.
1914

Sonderabdruck aus:
Archiv für Anatomie und Physiologie. Anatom. Abtlg. 1914.

Druck von Metzger & Wittig in Leipzig.

MEINER MUTTER

GEWIDMET

Meinem hochverehrten Lehrer und Chef

Herrn Geh. Ober-Medizinalrat

Professor Dr. Waldeyer

spreche ich für die Zuweisung des Themas und seiner gütigen Unterstützung bei der Anfertigung der Arbeit meinen aufrichtigsten Dank aus.

Digitized by the Internet Archive
in 2026

https://archive.org/details/ubervariationenu0000herm

Darmanomalien im allgemeinen.

Die große aktive und passive Beweglichkeit der Därme und die Schwierigkeit, in der Bauchhöhle exakte skelotopische Feststellungen zu machen, sind die Ursachen dafür, daß bis vor wenigen Jahren in der Topographie des Dünn- und Dickdarmes eine gewisse Unsicherheit herrschte, die eine entsprechende Unwissenheit auf diesem Gebiet zur Folge hatte. Es geht das so weit, daß man selbst in ganz modernen Lehrbüchern der Anatomie über die Lage, die Befestigung usw. einzelner Darmabschnitte ganz unzutreffende Angaben findet, die sich von Auflage zu Auflage vererbt haben, ohne daß auch nur der Versuch einer Nachprüfung unternommen wäre. Curschmann charakterisierte diesen Zustand 1894 in seinen „Topographisch-klinischen Studien" mit den Worten, die Kenntnisse der meisten Mediziner über die Lage des Dickdarmes seien in dem alten Ausspruch Hyrtls erschöpft: „Das dicke Gedärm umkreist das dünne." Curschmann wies zugleich darauf hin, daß es eine Reihe sehr wichtiger Lageanomalien des Dickdarms gäbe (für deren Verständnis natürlich die Kenntnis der normalen Verhältnisse eine notwendige Voraussetzung ist), die auch für den Kliniker eine große Bedeutung hätten. Da die Arbeit Curschmanns zugleich an der Hand eines großen klinischen und Leichenmaterials eine sehr gute Übersicht über die Anomalien des Dickdarms überhaupt gibt, sei es mir gestattet, kurz darauf einzugehen.

Curschmann bespricht zunächst die Anomalien des Coecum und des Colon ascendens. Als seltene Vorkommnisse führt er das völlige Fehlen und andererseits starke Schlingenbildung des Colon ascendens mit Hereinziehung der Flexura Coli dextra an (je ein Fall von Treves und Curschmann beobachtet). Als häufiger beobachtete Anomalie beschreibt er scheinbare oder wirkliche Verlängerung des Coecum, als „durchaus nicht selten" endlich die Umbiegung und Umknickung des Coecum derart, daß Fundus Coeci und Processus vermiformis nach oben sehen, letzterer den Leberrand erreicht oder überragt.

Die Anomalien des Colon transversum teilt Curschmann in zwei Gruppen ein. Die erste Gruppe findet sich bei verkürztem oder nur wenig verlängertem Dickdarm und umfaßt das Fehlen einer oder beider Flexuren mit gleichzeitiger Schlingenbildung des Querdarms; der Scheitel der Schlinge liegt entweder nach unten oder nach oben; im letzten Fall liegt die Schlinge selbst vor der Leber in der Zwerchfellkuppel, gewöhnlich links vom Lig. falciforme, das stark nach rechts verdrängt wird. Die zweite Gruppe geht mit einer starken Verlängerung des ganzen Colons einher; in ihr findet sich die Bildung langer Schlingen, deren Scheitel meist nach unten gerichtet ist, entweder im kleinen Becken oder in der Gegend eines Leistenringes liegt. Seltener finden sich doppelte Schlingen des Colon transversum.

Der dritte und letzte Abschnitt der Arbeit Curschmanns umfaßt die Anomalien des Colon descendens und des S romanum. Hier sind nach den Erfahrungen des Autors Anomalien am häufigsten und auch am meisten beobachtet und bearbeitet „wegen des klassischen Bildes des Volvulus S romani." Die Anomalien bestehen auch hier im wesentlichen in einer Verlängerung und dadurch hervorgerufenen Schlingenbildung des Colon descendens und des S romanum. Unter den vielen möglichen Schlingen erscheint eine Gruppe Curschmann besonders wichtig und häufig: „. . . häufiger ist noch eine abnorm starke Schleife zwischen dem Abgang des unteren Schenkels des S romanum und dem Beginn des Rektum. Diese Abnormität ist von großer praktischer Bedeutung, insofern sie fast immer sich mit dem Eintritt des unteren Colonendes ins Becken am rechten Rande desselben verknüpft. Das Coecum und dieser Darmteil, also Anfang und Ende des Dickdarms liegen alsdann dicht nebeneinander, gelegentlich sogar miteinander verwachsen in der Gegend der rechten Fossa iliaca. Es ergibt sich von selbst, daß bei dieser Lageanomalie schwere diagnostische Zweifel und Irrtümer vorkommen, Tumoren, Entzündungsprozesse und zugehörige Exsudate usw. in bezug auf Sitz und Ursprung verkannt werden können."

Diese, in einer „Schleife zwischen dem Abgang des unteren Schenkels des S romanum und dem Beginn des Rektum“ bestehende Anomalie ist nichts anderes als ein abdominal gelegenes, vielleicht abnorm langes Colon pelvinum. Daß Curschmann nicht diesen Namen wählt, liegt daran, daß die Abgrenzung und besondere Benennung dieses Darmteils, die von Jonnescu eingeführt ist, damals noch nicht genügend bekannt und in die Literatur eingedrungen war. Allerdings gehört das Colon pelvinum auch heute noch zu den oben erwähnten, ziemlich vernachlässigten Darmabschnitten; in der deutschen anatomischen Literatur wenigstens ist es häufig nicht einmal dem Namen nach bekannt. Da es andererseits — wie aus den Worten Curschmanns hervorgeht — von außerordentlicher praktischer Bedeutung ist, so mag es gerechtfertigt erscheinen, im Folgenden seine anatomischen Verhältnisse ausführlich darzulegen und auf Variationen in seiner Lage und seinem Verlauf näher einzugehen.

Material.

Die Anregung zu der vorliegenden Arbeit empfing ich von dem Direktor des Berliner anatomischen Institutes, Prof. Waldeyer, der mir auch das Material der anatomischen Anstalt zur Verfügung stellte.

Ich untersuchte 98 Leichen Erwachsener. Bei 95 hatte das Colon pelvinum die unten noch näher zu erläuternde typische Lage; nur bei drei Leichen war eine stärkere Abweichung vom Typus festzustellen.

Ferner untersuchte ich 100 Leichen von Kindern oder älteren Feten. Auch bei diesen war eine typische Lage festzustellen, die ich bei 80 Leichen fand. In den übrigen 20 Fällen waren kleinere oder größere Variationen oder ausgesprochene Anomalien vorhanden. An diesen Leichen erhob ich genau den Befund, notierte Lage, Verlauf und Form des Colon pelvinum und ließ, noch ehe sich die Lage der Därme zueinander verändert hatte, ein oder mehrere Photogramme anfertigen. Auf der Grundlage dieser Photogramme wurden dann später unter dauernder Zuhilfenahme der Präparate selbst die beigegebenen Zeichnungen angefertigt.

Das Material ist, wie aus den angegebenen Zahlen folgt, relativ klein, mindestens zu gering, um brauchbare statistische Angaben zu liefern. Immerhin mögen die Beobachtungen daran genügen, um die in der Literatur vorhandenen Beschreibungen der typischen oder anomalen Lage und des typischen oder anomalen Verlaufes des Colon pelvinum zu ergänzen und zu erweitern.

Anatomie des Colon iliopelvinum und pelvinum (Colon sigmoideum B. N. A.).

Das Colon pelvinum gehört zu dem Teil des Dickdarms, der das Colon descendens mit dem Rektum verbindet, und der bezüglich seiner anatomischen Verhältnisse in den verschiedenen anatomischen Lehrbüchern eine sehr verschiedene Darstellung erfährt. Charpy bemerkt dazu in dem Lehrbuch der menschlichen Anatomie von Poirier-Charpy (1901): „La plus grande confusion règne en ce moment dans la littérature médicale sur ce point de l'anatomie; on n'est d'accord ni sur les dénominations, ni sur les divisions, ni même sur le type normal, qui doit servir de base à la description."

Betrachten wir zuerst das Verbindungsstück zwischen Colon descendens und Rektum im ganzen! Man hat es zu setzen von seiner oberen Grenze an der Crista iliaca, wo das Colon descendens endet, bis zum 3. Sakralwirbel, wo das Rektum beginnt.

Die in der deutschen anatomischen Literatur am häufigsten gebrauchten Namen für das Verbindungsstück zwischen Colon descendens und Rektum sind: „Colon sigmoideum" (B.N.A.), „Flexura sigmoidea" (Henle, Luschka), „S romanum". Alle diese Namen basieren auf der Vorstellung, daß der in Frage kommende Darmteil in seinem Verlauf eine S-förmig gewundene Schleife beschreibt. So variabel nun auch die Lage und der Verlauf dieses Darmabschnittes sind, eins geht jedenfalls mit Sicherheit aus den neueren Arbeiten über diesen Gegenstand hervor und läßt sich durch die Betrachtung schon weniger Leichen bestätigen, nämlich, daß die S-Form nicht typisch ist, sondern vielmehr zu den Seltenheiten gehört. Daher sind alle drei obigen Namen zu verwerfen. Ebenso die Bezeichnung „S iliacum". Der Name „Colon iliacum" soll andeuten, daß dieser Darmteil in der Fossa iliaca liegt, ist daher, wie sich zeigen wird, falsch. Ebenfalls die Lage ist für Testut und Jacob bestimmend gewesen, als sie den Namen „Colon iliopelvinum" wählten. Da dieses Prinzip in der Anatomie ein viel geübtes ist, außerdem der Name tatsächlich die typische Lage dieses Darmteils angibt, so halte ich ihn für den besten und werde ihn im folgenden gebrauchen. Mauras suchte jedes Urteil über die Lage oder den Verlauf auszuschalten und nannte das Colon iliopelvinum „Colon terminale". Charpy hat in dem Lehrbuch von Poirier-Charpy (II. Aufl.) diesen Namen akzeptiert. Ich möchte ihn gleichwohl nicht für empfehlenswert halten, da man zum Colon im weiteren Sinne doch auch das Rektum rechnen muß, und dieses dann viel eher Anspruch auf die Bezeichnung „Enddarm" hat. Außerdem

ist der Name Colon iliopelvinum vielsagender und verständlicher als Colon terminale.

Die Einteilung des Colon iliopelvinum in einen oberen und unteren Abschnitt ist auf die Arbeiten von Treves und Schiefferdecker zurückzuführen. Beide Autoren erkannten die größere Bedeutung des unteren Abschnittes dadurch an, daß sie ihn besonders benannten: Ansa sigmoidea (Schiefferdecker), Ansa omega (Trevers). Jonnescu wählte für den unteren Abschnitt den Namen „Colon pelvinum" und nannte den oberen Abschnitt „Colon iliacum". Beide Namen ergeben zusammen für den ganzen Darmteil den Namen Colon iliopelvinum und umgekehrt. Daher sind diese Bezeichnungen durchaus zu empfehlen. Sie werden auch von Waldeyer in seinen Vorlesungen usw. stets gebraucht.

Einen weiteren Fortschritt in unserer Kenntnis von der Anatomie dieses Darmteils stellen die Arbeiten Jonnescus dar. Er bemühte sich, „in einer Reihe von Publikationen, deren erste auf 1889 zurückgeht, zu zeigen, daß diese beiden Schleifen" (d. h. der obere und untere Abschnitt des Colon iliopelvinum) „durch ihre Lage, ihren Verlauf und den Grad ihrer Befestigung ganz verschieden sind"; durch ihre Lage, weil — nach Jonnescu — in 9 von 10 Fällen der obere Abschnitt die Fossa iliaca, der untere die Höhle des kleinen Beckens einnimmt; durch ihren Verlauf, weil — nach demselben Autor — der obere Abschnitt meist geradlinig oder leicht gebogen verläuft, der untere dagegen eine aus zwei bis vier Teilen bestehende Schleife darstellt, die häufig eine S- oder Ω-Form aufweist; durch den Grad ihrer Befestigung endlich, weil der erste nur wenig beweglich, daher auch nur selten verlagert ist, der zweite, d. i. also das Colon pelvinum, dagegen eine große Beweglichkeit besitzt, die es einem langen Gekröse, dem Mesocolon pelvinum verdankt, und die zur Folge hat, daß zahlreiche Variationen oder Anomalien in der Lage dieses Darmteils vorkommen.

So wichtig auch nach dem eben Gesagten die Abgrenzung und besondere Benennung des Colon pelvinum ist, so findet sie sich doch selbst in modernen Lehrbüchern nicht oder ohne Begründung erwähnt (eine Ausnahme machen die französischen Lehrbücher von Testut-Jacob und Poirier-Charpy). So wird z. B. in dem Lehrbuch der deskriptiven Anatomie von Rauber-Kopsch kurz gesagt: „Dasjenige Stück des Colon sigmoideum, welches im kleinen Becken sich befindet, wird besonders als Colon pelvinum bezeichnet. Es beginnt in der Höhe der Linea terminalis und reicht bis zum dritten Kreuzwirbel." In einer Anmerkung wird dann noch darauf hingewiesen, daß sich das Colon sigmoideum zuweilen aus einem „oralen oder Colonschenkel" und einem „analen oder Rektumschenkel" zusammensetzt. In dem Lehrbuch der topographischen Anatomie von Corning

findet sich der Name Colon pelvinum überhaupt nicht, es wird nur bemerkt, daß sich am Colon sigmoideum „bei Untersuchung in situ häufig zwei Schlingen unterscheiden lassen, so daß eine gewisse Ähnlichkeit mit einem Σ oder mit einem S zu erkennen ist.“ „Die obere Strecke“ werde „als Colonschleife, die untere als Rektumschleife bezeichnet.“ Hier, wie in der gesamten übrigen Literatur werden wir also alle etwaigen auf das Colon pelvinum zu beziehenden Angaben unter denen über das Colon sigmoideum zu suchen haben. Daraus resultiert die Notwendigkeit, zum Studium des Colon pelvinum die Literatur über das Colon sigmoideum zu durchforschen und ferner, vor einer Beschreibung des Colon pelvinum die anatomischen Verhältnisse des Colon sigmoideum (Colon iliopelvinum) darzulegen.

Über die Anatomie des Colon iliopelvinum entnehme ich den sehr eingehenden und ausführlichen Arbeiten C. v. Samsons „Einiges über den Darm, insbesondere die Flexura sigmoidea“ (1890 und 1892) folgende Angaben:

Die Grenze der Flexura sigmoidea gegen das Colon descendens ist (nach Schiefferdecker) dadurch gegeben, daß das Mesosigmoideum winklig an das Colon descendens oder dessen Mesocolon angrenzt. „Man kann diese Stelle am deutlichsten sehen, wenn man die Flexur aus der liegenden Leiche heraushebt und ihr Gekröse ausspannt. Dann wird sich der Punkt, an welchem das Colon descendens aufhört und die Flexur beginnt, auch markieren, wenn das Colon descendens ein Gekröse besitzen sollte, da der Anheftungsrand des Gekröses der Flexur immer quer oder leicht bogenförmig von der Wirbelsäule nach der lateralen Seite herüberzieht, also mit dem Gekröse des Colon descendens einen Winkel bildet.“

Das untere Ende der Flexura sigmoidea, d. h. ihre Grenze gegen das Rektum ist nach Samson da anzunehmen, wo der Darm durch Verlust seines freien Mesenteriums seine Beweglichkeit verliert, d. h. wo der vollständige peritoneale Überzug aufhört. Diese Stelle ist nicht konstant, sondern rückt mit zunehmender Füllung des Darmes höher hinauf (Albert).

Die Ansatzlinie des Mesosigmoideum, die die beiden Grenzpunkte verbindet, ist winklig geknickt; der Scheitel des Winkels liegt vor der Wirbelsäule in der Höhe des 4. bis 5. Lendenwirbels; der eine, mediane Schenkel steigt vertikal abwärts, der andere, laterale, zieht horizontal oder in leichtem Bogen nach links zum Colon descendens. Dieser winklig geknickten Haftlinie des Mesosigmoideum entspricht es, daß dieses selbst die Form „einer dachförmig geknickten Platte“ hat. Der First des Daches trennt den zum medianen Schenkel der Haftlinie gehörigen Teil des Mesosigmoideum von dem zum lateralen Teil der Haftlinie gehörigen. „Den Abschnitt der Flexur,

der dem lateral haftenden Teil des Mesosigmoideum entspricht, könnte man als Colonschenkel bezeichnen, den anderen als Mastdarmschenkel."

Dieser „Mastdarmschenkel der Flexur" ist nahezu identisch mit dem Colon pelvinum Jonnescus. Für dieses lassen sich daher leicht aus dem oben Gesagten folgende anatomischen Verhältnisse ableiten:

Obere Grenze: Das Colon pelvinum geht in der Höhe der Linea terminalis oder — besser gesagt, da die Linea terminalis ohne Präparation nicht sichtbar ist — in der Höhe der Vasa iliaca aus dem Colon iliacum hervor.

Untere Grenze: Die untere Grenze des Colon pelvinum ist die gleiche wie die oben angegebene des Colon iliopelvinum; sie liegt etwa in der Höhe des 3. Sakralwirbels.

Gekröse: Das Mesocolon pelvinum hat eine Ansatzlinie, die etwa in der Höhe des 3. Sakralwirbels beginnt, nahezu gerade vor der Wirbelsäule bis zum 5. oder 4. Lendenwirbel aufsteigt, hier winklig umknickt und noch eine Strecke nach unten links gegen den medianen Psoasrand hin verläuft. Am Mesocolon pelvinum selbst lassen sich ein parietaler und ein intestinaler Rand und eine vordere und eine hintere Fläche unterscheiden. Die Entfernung des intestinalen Randes vom parietalen ist am 4. bzw. 5. Lendenwirbel am größten. Sie nimmt nach abwärts allmählich ab, bis sich am 3. Sakralwirbel beide Ränder treffen, d. h. das Gekröse aufhört.

Die Länge, die Lage und der Verlauf des Colon pelvinum, am wenigsten der Verlauf, sind je nach dem Alter verschieden. Innerhalb derselben Altersstufe finden sich wieder mannigfache Variationen und Anomalien. Diese sollen in ihrem Umfang und ihrer Bedeutung im Folgenden gewürdigt werden.

Meine Untersuchungen sind in der Absicht unternommen, festzustellen, ob es in der Tat gerechtfertigt ist, an dem Colon sigmoideum der B.N.A. (dem Colon iliopelvinum Testuts) zwei besondere Abschnitte, insbesondere ein „Colon pelvinum" (Jonnescu) zu unterscheiden. Die von mir mitzuteilenden und abzubildenden Fälle, meine ich, werden die Berechtigung dieser Unterscheidung dartun.

I. Das Colon pelvinum junger Feten.

Ich gebe hier im wesentlichen die Darstellungen Toldts, Samsons und Jonnescus wieder, die über die Entwicklung der unteren Colonabschnitte mehrere Arbeiten veröffentlicht haben. Die klassische Arbeit, auf die alle anderen Autoren zurückgreifen, ist die von Toldt 1879 erschienene

„Bau- und Wachstumsverhältnisse der Gekröse des menschlichen Darmkanals". Dieser Abhandlung entnehme ich folgende Angaben.

Anfang des 3. Monats: Der Darm steigt — von unten nach oben verfolgt — gerade in der Medianebene hervor, ohne Andeutung einer S-Schlinge, neigt dann etwas nach links, so daß er im weiteren Verlauf an den medialen Rand der linken Niere sich anlegt. Der Blinddarm befindet sich in der Nabelgegend."

„2. Hälfte des 3. Monats: Der Mastdarm besitzt beim Austritt aus dem Becken bereits ein kurzes Gekröse. Von hier aus wendet sich der Dickdarm mittels einer vor der Geschlechtsdrüse gelegenen Schlinge (erste Andeutung einer Flexur) nach links in die Hüftbeingrube und steigt dann weiter, der hinteren Bauchwand anliegend, schief nach auf- und medianwärts, indem er an dem unteren Pol der linken Niere vorbeistreicht."

„1. Hälfte des 4. Monats: Der Mastdarm liegt median und hat im oberen Teil ein kurzes Gekröse. Die Flexur ist „median umgeschlagen", d. h. das untere Stück steigt gerade vor der Lendenwirbelsäule in die Höhe und wendet sich erst am 3. Lendenwirbel quer lateralwärts unter den Pol der linken Niere; hier bildet der Darm eine enge kreisförmige Schleife und biegt sich dann, in das Colon descendens übergehend, an den lateralen Rand der Niere."

„6. und 7. Monat: Die Flexur besitzt im 6. Monat ihre zwei typischen Schlingen, deren untere vor der Geschlechtsdrüse liegt. Je mehr sie sich mit Meconium füllt, desto mehr dehnt sie sich aus und reicht bis über die Mittellinie hinaus oder sie biegt sich wohl auch nach aufwärts und reicht bis an den Hilus der linken Niere. Das Rektum liegt median dicht vor der oberen Kreuzbeinfläche."

Eine Ergänzung dieser Angaben Toldts bilden die Untersuchungen v. Samsons, die dieser in der bereits oben erwähnten Arbeit mitteilt und die sich auf 11 Feten erstrecken. Aus dem Befund sei Folgendes hervorgehoben:

„1. 8 cm langer Fetus (Scheitel-Sohlenlänge): Der unterste Teil des Darms verlief median bis ungefähr zum 4. Lendenwirbel; hier bog er zum unteren Nierenpol ab und verlief dann in einer Furche zwischen Niere und lateraler Leibeswand nach aufwärts."

„2. 8 cm langer Fetus: Der Darm lag wieder lateral an der Niere, zog aber von hier in S-förmigem Bogen durch die Hüftgrube herab."

„3. 8 cm langer Fetus: Beim Hervortreten aus dem Becken machte der Darm einen kurzen Bogen nach aufwärts und verlief dann wie im zweiten Falle."

„4. 10 cm langer Fetus: Die beim vorigen Falle erwähnte Krümmung über dem Beckeneingang war hier nach rechts gerichtet, so daß also der Darm in die rechte Körperhälfte hineinreichte und von rechts her ins Becken trat.“

„5. 13 cm langer Fetus: Lage des Darms wie im vorigen Falle.“

„6. 14 cm langer Fetus: Lage des Darms wie im vorigen Falle.“

„7. 14 cm langer Fetus: Darm über dem Beckeneingang nach vorn umgeschlagen.“

„8. 20 cm langer Fetus: Der Darm verlief hart am lateralen und unteren Rand der Niere und bog dann aufwärts, dem medialen Rand der Niere ein kurzes Stück anliegend. Dann wandte er sich im Bogen nach abwärts, erreichte die Mitte der Wirbelsäule und stieg, auf dieser liegend, ins Becken.“

„9. 22 cm langer Fetus: Der Darm reichte wiederum in die rechte Körperhälfte hinein und stieg von rechts ins Becken.“

„10. 25 cm langer Fetus: Der Darm reichte nicht in die rechte Körperhälfte hinein.“

„11. 30 cm langer Fetus: Der Darm senkt sich, von der linken Niere kommend, median ins Becken.“

Endlich sei noch ein von v. Samson erwähnter Fall angeführt, den Fleischmann beobachtet hat. „$3^1/_2$ Monate alter Embryo. Das Colon descendens verlief links von der Wirbelsäule schräg abwärts zum Beckeneingang; hier begann die Flexur, die schräg aufwärts zum Coecum zog, dann umwandte und direkt ins kleine Becken hinabstieg.“

Jonnescu hat in einer Dissertation „Le côlon pelvien pendant la vie intrautérine“ (Paris, 1892) alle bis dahin erschienenen Arbeiten einer kritischen Beobachtung unterzogen und aus ihnen alles zusammengestellt, was sich auf das Colon pelvinum beziehen ließ. Er stützt sich im wesentlichen auf die Untersuchungen Toldts. Die Ergebnisse seiner Arbeit lassen sich kurz folgendermaßen zusammenfassen:

In der Entwicklung des Gekröses der unteren Colonabschnitte sind drei Perioden zu unterscheiden:

1. Die primitive Periode: Der „Enddarm“ bewahrt sein primitives Gekröse.

2. Die Übergangsperiode: Das primitive Mesenterium verschwindet teilweise, so daß der Enddarm in einer gewissen Ausdehnung bereits sein definitives Gekröse zeigt.

3. Die definitive Periode: Das primitive Mesenterium ist verschwunden, die definitiven Gekröse des Enddarms haben sich gebildet

und seine verschiedenen Abschnitte (Colon descendens, iliacum, pelvinum, Rectum) haben ihre definitive Lage bekommen.

Die Entwicklung des Enddarmes selbst läßt zwei Stadien erkennen:

1. Das indifferente Stadium (bis zur 1. Hälfte des 3. Monats).

2. Das Stadium der Gliederung oder Differenzierung des Enddarms (beginnt Ende des 3. Monats).

Im indifferenten Stadium läßt der Enddarm bereits drei Schlingen erkennen: die eine liegt vor der Geschlechtsdrüse — Ansa praegenitalis; die zweite am unteren Pol der Niere — Ansa praerenalis; die dritte ist das Verbindungsstück beider und liegt der Bauchwand unmittelbar an — Ansa praeparietalis. Aus der Ansa praerenalis und dem oberen Abschnitt der Ansa praeparietalis geht später das Colon descendens hervor; aus dem unteren Abschnitt der Ansa praeparietalis das Colon iliacum; aus der Ansa praegenitalis das Colon pelvinum.

Die erste Ursache dieser Schlingenbildung des Enddarms ist sein Längenwachstum. Die Ursachen, die die Lage und Richtung der Schlingen bestimmen, liegen in der Entwicklung der Nachbarorgane: die Entwicklung der Geschlechtsdrüse bedingt die Ansa praegenitalis, die der linken Niere die Ansa praerenalis.

Einen außerordentlichen Einfluß auf die Gestaltung des Colon pelvinum hat die Drehung des Mesenteriums. Sie übt einen Zug auf das Enddarmgekröse nach oben und rechts aus, führt zur Bildung der unteren Duodenalfalte und verursacht das Aufsteigen des späteren Colon pelvinum in die Bauchhöhle, ja bis in die Fossa iliaca dextra.

Das Colon pelvinum ist demnach während des indifferenten Stadiums geradlinig; während des Stadiums der Differenzierung wird es gewunden und gliedert sich in seine späteren Abschnitte.

Die „Übergangsperiode“ in der Entwicklung des Enddarmgekröses führt dazu, daß der obere, der Flexura Coli lienalis angrenzende Abschnitt des Enddarmes nur noch geringe, manchmal gar keine Beweglichkeit mehr aufweist, vielmehr durch ein sehr kurzes Gekröse entlang dem lateralen Rand der linken Niere befestigt ist. Der untere Abschnitt jedoch stellt eine lange Schlinge dar, die sehr beweglich und an die hintere Bauchwand durch ein langes Mesenterium angeheftet ist: das ist das spätere Colon iliopelvinum.

Die Übergangsperiode dauert bis zum 5. bis 8. Monat. Sobald die Formation des Gekröses ihr Ende erreicht hat und auch das Colon iliacum in der Fossa iliaca sinistra durch ein kurzes Gekröse angeheftet ist, ist das „definitive Stadium“ erreicht.

II. Das Colon pelvinum älterer Feten und Neugeborener.

Gegen das Ende der fetalen Periode finden wir als Resultat der im vorigen Abschnitt geschilderten Entwicklung das Colon pelvinum als eine lange, sehr bewegliche, an der hinteren Bauchwand durch ein langes Gekröse angeheftete Darmschlinge, die der hinteren Bauchwand anliegt, nach unten und links konkav ist, und deren Scheitel mehr oder weniger hoch liegt, meist rechts, seltener links von der Medianlinie sich befindet.

Die Tendenz des Colon pelvinum, mit seiner Konvexität nach oben und rechts zu ragen, ist das Ergebnis des Zuges, der durch die Drehungen des Mesenterium commune an dem Gekröse der unteren Colonabschnitte ausgeübt wird.

Zwei Ursachen üben auf das Colon pelvinum gegen das Ende der fetalen Periode einen hervorragenden Einfluß aus:

1. Die Enge des kleinen Beckens: Sie zwingt das Colon pelvinum dazu, noch zum größten Teil außerhalb des Beckens in der Bauchhöhle zu liegen.

2. Die wachsende Füllung mit Meconium: Durch sie wird das Colon pelvinum außerordentlich gedehnt, steigt hoch in die Bauchhöhle oder weit nach rechts bis in die Fossa iliaca dextra hinüber (seltener nach links bis zur Milz empor) und stellt einen oft ganz enorm großen und weiten Schlauch dar, der alle übrigen Darmschlingen weit an Umfang übertrifft.

Die genaueren anatomischen Beziehungen des Colon pelvinum älterer Feten und Neugeborener sind seit langem der Gegenstand zahlreicher und eingehender Untersuchungen gewesen, da die Lage dieses Darmteils darüber entscheidet, wo bei Fällen von Atresia ani congenita, in denen es nicht gelingt, vom Damm her den Darm zu erreichen, ein Anus praeternaturalis anzulegen ist. Die Beobachtung, daß in vielen Fällen der Scheitel des Colon pelvinum in der rechten Fossa iliaca läge, hatte den französischen Chirurgen Hugier im Jahre 1859 zu dem Vorschlag veranlaßt, den Anus praeternaturalis in der rechten Leistengegend anzulegen, während andere, gestützt auf den Befund bei Erwachsenen und zum Teil auch bei Neugeborenen, die ältere Methode, in der linken Leistengegend zu operieren, beibehalten wollten. Es entspann sich damals ein großer Streit, in dem viele Autoren für Hugier, viele andere für seinen Hauptgegner Giraldès eintraten. Eine ausführliche Schilderung dieser Fehde findet sich in den oben erwähnten Arbeiten v. Samsons und Jonnescus.

Die neuesten Arbeiten über dieses Thema sind eine Abhandlung Jonnescus „Le colon pelvien chez l'embryon et chez le nouveau-né“,

ferner der von demselben Autor verfaßte entsprechende Abschnitt in der Anatomie humaine von Poirier-Charpy, endlich eine Dissertation von Mauras „Le colon terminal chez l'enfant".

Jonnescu unterscheidet in der Lage des Colon pelvinum beim Neugeborenen vier Typen:

1. Das Colon pelvinum bildet eine nach oben in die Bauchhöhle ragende Schleife mit der Konkavität nach unten.

2. (am häufigsten) das Colon pelvinum zieht am Promontorium vorbei quer hinüber zur rechten Fossa iliaca, beschreibt hier medial, vor oder hinter dem Coecum eine oder zwei Schleifen und steigt über die rechte Linea terminalis ins kleine Becken.

3. Das Colon pelvinum verläuft anfangs wie im vorigen Falle, erreicht jedoch nur die Linea terminalis dextra und zieht von dieser aus ins kleine Becken.

4. (sehr selten). Das Colon pelvinum liegt ganz im kleinen Becken.

Anmerkung. Fall 3 kann durch stärkere Füllung des Darmes in Fall 2 übergehen.

Mauras hat 35 Neugeborene untersucht und unterscheidet folgende Lagen:

1. Ilio-pelvikale Lage 13 mal,
2. Ilio-abdominale Lage 11 mal,
3. Ilio-abdomino-pelvikale Lage 11 mal.

Meine eigenen Untersuchungen umfaßten, wie bereits oben erwähnt, 100 ältere Feten und Neugeborene, 57 ♂, 48 ♀. Ich gewann dabei den Eindruck, daß man sehr wohl beim Colon pelvinum des Neugeborenen von einer typischen Lage sprechen kann, die sich in der überwiegenden Mehrzahl der Fälle findet, daß allerdings Variationen dieser Lage häufig, Anomalien nicht selten sind.

Die typische Anordnung der Baucheingeweide bei älteren Feten und Neugeborenen ist etwa die folgende. „Vor allem imponiert, wenn man nach Anlegung eines Kreuzschnittes die Bauchdecken auseinanderlegt, die mächtige Leber, welche mehr als die Hälfte der im Rahmen der Bauchdecken dargebotenen Fläche einnimmt und weit unterhalb des Rippenbogens herabsteigt. Der linke Lappen tritt zwar an Größe gegenüber dem rechten Lappen zurück, doch dehnt er sich, im Vergleich mit dem Zustande beim Erwachsenen nicht bloß beträchtlich weiter nach abwärts, sondern auch weiter nach links aus."[1]

[1] Corning, *Lehrbuch der topographischen Anatomie.*

Magen und Colon transversum liegen der unteren Fläche der Leber größtenteils eng an; oft sind sie so vollständig von ihr bedeckt, daß sie überhaupt nicht sichtbar sind, oft liegt das Colon transversum dem unteren Rand des rechten Leberlappens eng an, trennt sich jedoch in der Mittellinie von der Leber und zieht, während der untere Leberrand schräg nach links oben verläuft, weiter quer nach links hinüber. So entsteht zwischen Colon transversum und linkem Leberlappenrand ein vom Magen eingenommenes Dreieck, dessen Basis links, dessen Spitze rechts etwa in der Mittellinie liegt. Das Colon transversum bildet in solchen Fällen im Verein mit dem Mesocolon transversum eine mächtige Scheidewand, die die obere Hälfte der Bauchhöhle, den Drüsenbauch (Waldeyer), von der unteren, dem Darmbauch (Waldeyer) trennt. In der oberen Hälfte liegen Magen, Duodenum, Leber, Pankreas und Milz, in der unteren die Dünn- und Dickdärme. Zunächst gewahrt man vor allem Dünndarmschlingen, die das Gesichtsfeld fast völlig ausfüllen. In wechselnder Häufigkeit sind daneben in der rechten Fossa iliaca ein Teil des Coecum, in der linken ein Stück des Colon iliacum, dicht oberhalb der Blase der ins Becken tretende Teil des Colon pelvinum wahrzunehmen.

Zieht man nun die untersten Dünndarmschlingen leicht nach oben, so daß das Dünndarmschlingenkonglomerat etwas zusammengedrückt wird, so gewahrt man, daß das Mesenterium des Dünndarms eine breite Platte darstellt, die von ihrer Anheftungslinie an der hinteren Bauchwand nach unten und zugleich nach vorn ragt. So entsteht zwischen hinterer Bauchwand und Mesenterium ein keilförmiger Raum, dessen obere Kante die Radix mesenterii ist. In diesem Raum liegt das Colon pelvinum, zu beiden Seiten dieses Raumes liegen rechts das Coecum und links das Colon iliacum. Der gewöhnliche, typische Verlauf des Colon pelvinum ist folgender: In der Höhe der Vasa iliaca ext. sin. (= dem medialen Rande des M. psoas sin.) aus dem Colon iliacum hervorgegangen, steigt das Colon pelvinum nach oben und rechts empor, um eine, der hinteren Bauchwand anliegende nach oben gewöhnlich durch die Radix mesenterii begrenzte Schleife zu bilden, deren Konkavität nach unten und oft zugleich ein wenig nach links gerichtet ist, deren Scheitel meist dicht rechts neben der Mittellinie, seltener genau in der Mittellinie gelegen ist, deren rechter Schenkel gewöhnlich an das Coecum angrenzt und rechts von der Mittellinie ins kleine Becken hinabtaucht.

Eine solche typische Lage fand ich in 80 von 100 Fällen.

Als Beispiel dafür mag der in Fig. 1 abgebildete Fall gelten, der allerdings schon insofern eine Variation darstellt, als das Colon pelvinum länger und stärker gefüllt ist, als man es im Durchschnitt findet.

Der Befund war in diesem Falle folgender:

Leiche eines etwa $6^1/_2$ Monate alten ♂ Fetus (Kopf-Fußlänge $33^1/_2$ cm).

Nach der Eröffnung der Bauchhöhle sind Leber, Colon transversum, Netz, Dünn- und Dickdarmschlingen sichtbar. Die Leber füllt den ganzen oberen Teil der Bauchhöhle aus, schneidet nach unten mit einer nahezu horizontalen Linie ab. Die Incisura umbilicalis liegt in der Mittellinie. Dem unteren Rand des linken Leberlappens liegt als dünner Strang das Colon transversum und das aufgerollte Netz an. Im Darmbauch liegen Dünndarmschlingen; unterhalb von diesen sind Teile des Colons sichtbar. Schlägt man die Dünndarmschlingen nach oben zurück (Fig. 1, Taf. V), so werden die hintere Fläche des Mesenteriums und die hintere Bauchwand mit dem Colon sichtbar. Der genaue Verlauf des Colons ist folgender: Das in der linken Regio lumbalis herabsteigende Colon descendens geht in der Höhe der Crista iliaca in das Colon iliacum über. Diese Stelle ist beim leichten Anheben des Colons deutlich sichtbar, da das Mesocolon iliacum gegen das (kurze) Mesocolon descendens durch einen scharfen Knick abgesetzt ist. (In der Figur nicht sichtbar, da die Lage des Colon pelvinum nicht durch Anheben des Colon iliacum undeutlich gemacht werden durfte.) Das Colon iliacum zieht in einem nach oben rechts offenen Bogen durch die Fossa iliaca. Hebt man es an, so gewahrt man, daß seinem Verlauf ein breiter Sulcus in der Fossa iliaca entspricht. Das Colon iliacum ist noch beweglich, hat ein Mesocolon iliacum. Am medialen Rand des Psoas beginnt das Colon pelvinum. Es stellt eine Schleife dar, deren Scheitel nach oben und rechts gerichtet ist, rechts von der Medianlinie liegt, oben an die Radix mesenterii stößt. Die beiden Schenkel der Schleife verlaufen annähernd parallel; sie sind an der Basis der Schleife etwas weiter voneinander entfernt als im übrigen Teil der Schlinge. Der absteigende Schenkel grenzt nach rechts zuerst an das Mesenterium, dann an das Coecum und den Processus vermiformis, weiter abwärts an den rechten Hoden. Er tritt von rechts her ins kleine Becken.

Ein ganz ähnlicher Fall ist in Fig. 2, Taf. V abgebildet. Auch hier besteht die Variation im wesentlichen in der abnormen Länge und starken Füllung des Colon pelvinum. Kompliziert wird der Fall durch eine abnorme Schleife des Colon descendens. Von Fall 1 unterscheidet er sich ferner durch die fast genau mediane Lage der Ansa.

Befund: Leiche eines etwa $8^1/_2$ Monate alten ♀ Fetus (Kopf-Fußlänge 43 cm).

Nach der Eröffnung der Bauchhöhle sieht man Leber, Dünn- und Dickdarmschlingen vorliegen. Die Leber füllt den oberen Teil — fast die Hälfte — der Bauchhöhle vollständig aus; ihr unterer Rand verläuft quer von einer

Seite zur anderen; die Incisura umbilicalis liegt in der Mittellinie. Unterhalb der Leber ist das Konglomerat der Dünndarmschlingen sichtbar; nur links von diesem, in der linken Regio lumbalis und iliaca sind Teile des Colons erkennbar. Schlägt man die Dünndarmschlingen nach oben zurück, so gewahrt man in dem vom Mesenterium gewölbeartig überdachten Raum die Endteile des Colons, dessen genauer Verlauf folgender ist: Das Colon descendens verläuft, mit der hinteren Bauchwand fest verlötet, am lateralen Rand der Niere, biegt an deren unterem Pol rechtwinklig um und zieht dem unteren Nierenrande innig angeschmiegt ein Stückchen medianwärts, um dann aufs neue umzubiegen und rückwärts zur lateralen Leibeswand zu ziehen. So entsteht eine kleine Schlinge, deren Scheitel nach rechts sieht, deren beide Schenkel annähernd parallel verlaufen. In die Schlinge ist auch ein Teil des Colon iliacum hineingezogen, das dadurch nicht scharf vom Colon descendens abgegrenzt ist; der Rest des Colon iliacum zieht in leichtem nach oben offenem Bogen durch die Fossa iliaca, um in der Höhe der Vasa iliaca in das Colon pelvinum überzugehen. Dieses bildet eine Schlinge, deren Achse genau in der Mittellinie liegt, deren Scheitel an die Radix mesenterii grenzt, deren Schenkel einander genau parallel verlaufen. Der absteigende Schenkel grenzt mit seinem rechten Rande an das Mesenterium, fernerhin an das Coecum und den Processus vermiformis. Etwas weiter abwärts liegt er dem Ovarium und der Tuba uterina eng an, tritt schließlich von rechts her ins Becken.

Für die Entwicklung der Variationen in der Lage und dem Verlauf des Colon pelvinum spielt nach meinen Untersuchungen die Radix mesenterii eine große Rolle. Es ist schon im Vorhergehenden darauf hingewiesen worden, daß sie die obere Kante eines Raumes bildet, der vorn durch das Mesenterium, hinten durch die hintere Bauchwand begrenzt ist. Man könnte diesen Raum etwa postmesenterialen Bauchraum nennen. In ihm liegt das Colon pelvinum, dessen Scheitel in einem großen Teil der typischen Fälle an die Radix mesenterii grenzt (vgl. Fall 1 und 2). Nimmt nun das Colon pelvinum infolge seines Wachstums oder seiner Füllung an Länge zu, so schiebt sich der Scheitel der Colon pelvinum-Schlinge an der Radix mesenterii entlang, einer oder beide Schenkel der Schlinge verschieben sich so weit, daß sie sich an die Radix mesenterii anlehnen. Dadurch wird ihre weitere Verlagerung beschränkt und der Verlauf der ganzen Schlinge bestimmt. Einige Beispiele mögen diesen Eindruck, den ich bei meinen Untersuchungen gewonnen habe, bestätigen.

Der in Fig. 3, Taf. V abgebildete Fall unterscheidet sich im ganzen nur wenig von dem in Fig. 2, Taf. V abgebildeten. Der genauere Befund stellte sich jedoch folgendermaßen dar:

Leiche eines $6^1/_2$ Monat alten ♀ Fetus (33 cm Kopf-Fußlänge).

Nach der Eröffnung der Bauchhöhle liegen Leber, Dünn- und Dickdarmschlingen vor. Die Leber füllt den ganzen oberen Teil der Bauchhöhle aus; darunter liegen Dünndarmschlingen; unter diesen sind Teile des Colons sichtbar. Nach dem Hochschlagen der Dünndärme wird das an der hinteren Wand der Bauchhöhle liegende Colon in ganzer Ausdehnung sichtbar. Sein Verlauf ist folgender: Das fest an die hintere Bauchwand angeheftete Colon descendens geht in der Höhe der Crista iliaca in das Colon iliacum über. Dieses hat noch ein Mesocolon und ist daher beweglich. In der Höhe der Vasa iliaca entsteht das Colon pelvinum. Es zieht, der hinteren Bauchwand anliegend gerade nach oben, anfangs zugleich noch ein wenig medianwärts, liegt dabei zum Teil dem medialen Rand der linken Niere an. Sobald es an das die Medianlinie kreuzende Mesenterium stößt, biegt es scharf nach rechts und unten um und geht in einen absteigenden Schenkel über. Dieser legt sich innig an die steil von links oben nach rechts unten verlaufende Radix mesenterii an und zieht mit dieser in einem ganz schwachen, nach rechts konvexen Bogen in der Medianlinie abwärts, um schließlich von rechts her ins kleine Becken einzutreten. In seinem untersten Teil grenzt er nach rechts an die Tube und das Ovarium.

Noch stärker illustriert der in Fig. 4, Taf. V abgebildete Fall den Einfluß, den die Radix mesenterii auf die Form der Colon pelvinum-Schlinge ausübt. Diese hat sich hier soweit ausgedehnt, daß sie an den Grenzen des postmesenterialen Raumes entlang zieht. Der Scheitel der Schlinge ist verstrichen, die dem Scheitel benachbarten Teile der Schlinge haben sich eng an die Radix mesenterii angelegt.

Genauer Befund: Leiche eines neugeborenen ♀ Kindes (Kopf-Fußlänge 50 cm).

Befund von Leber usw. wie vorher. Nach dem Emporschlagen der Dünndärme wird in dem vom Mesenterium gewölbeartig überdachten postmesenterialen Raum das Colon in ganzer Ausdehnung sichtbar. Sein Verlauf ist folgender: Das mit der hinteren Bauchwand fest verlötete Colon descendens zieht am lateralen Rand der linken Niere herab und geht in der Höhe der Crista iliaca in das Colon iliacum über. Dieses hat nur ein ganz kurzes Gekröse und ist daher kaum beweglich. Es zieht in einem leichten, nach rechts oben konkaven Bogen durch die Fossa iliaca, um in der Höhe der Vasa iliaca in das mit einem langen Mesocolon ausgestattete Colon pelvinum überzugehen. Dieses verläuft zunächst dem Colon iliacum parallel und vor diesem zurück zur Crista iliaca. Hier biegt es annähernd rechtwinklig um, legt sich eng an die Radix mesenterii an und zieht mit

dieser in einem ganz leichten, nach unten geöffneten Bogen schräg von links oben nach rechts unten zur Fossa iliaca dextra, die es vollkommen ausfüllt. Jetzt erfolgt eine neue Krümmung und von rechts her tritt das Colon pelvinum über die rechte Linea terminalis hinweg ins kleine Becken. Das Coecum liegt dicht oberhalb der Fossa iliaca dextra, berührt zum Teil die hintere Fläche des Colon pelvinum.

Ähnlich dem eben beschriebenen Fall verlief das Colon pelvinum noch in drei weiteren Fällen; ich beschränke mich bei diesen auf eine kurze Angabe des Befundes.

Leiche eines etwa $7^1/_2$ Monat alten ♂ Fetus (Kopf-Fußlänge 38 cm).

Zieht man nach der Eröffnung der Bauchhöhle die untersten Dünndarmschlingen leicht nach oben empor, so erblickt man die hintere Fläche des Mesenteriums, das den postmesenterialen Bauchraum gewölbeartig überdacht. In diesem liegt das Colon pelvinum, dessen genauer Verlauf folgender ist: Das durch ein kurzes Gekröse angeheftete Colon iliacum erreicht nicht ganz die Vasa iliaca, sondern krümmt sich schon etwas vorher nach oben um und geht in das Colon pelvinum über. Dieses steigt zunächst nach links oben bis zur Höhe des unteren linken Nierenpols, verdeckt dabei das Colon iliacum zum Teil von vorn her. In der erwähnten Höhe angelangt, biegt das Colon pelvinum nach rechts und oben um und zieht, innig an die Radix mesenterii angeschmiegt, mit dieser in einem nach unten und links offenen Bogen in die rechte Fossa iliaca. Hier krümmt es sich weiter nach links um und steigt über die rechte Linea terminalis ins kleine Becken.

Leiche eines etwa $7^1/_2$ Monat alten ♂ Fetus (Kopf-Fußlänge 39 cm).

Leber, Dünn- und Dickdarmschlingen in gewöhnlicher Lage. Das Colon iliacum ist nur bis zum lateralen Rand des Psoas angeheftet, von da ab hat es ein langes Mesocolon und ist in die dort beginnende Ansa coli pelvini mit hineingezogen. Diese besteht aus drei Schenkeln. Der erste verläuft vor dem Colon iliacum und descendens zurück nach oben bis etwa zur Höhe des Hilus der linken Niere, wo er annähernd rechtwinklig umbiegt. Der zweite Schenkel legt sich eng an die Radix Mesenterii an und verläuft mit dieser in einer schrägen von links oben nach rechts unten ziehenden Linie in die Fossa iliaca dextra. Hier krümmt er sich wieder nach unten und links herum und geht in den dritten Schenkel über, der mit dem zweiten einen spitzen Winkel bildet, quer nach links hinüberzieht und über die rechte Linea terminalis hinweg ins kleine Becken steigt. Das Coecum liegt unterhalb des rechten Leberlappens.

Leiche eines neugeborenen ♀ Kindes (Kopf-Fußlänge 49 cm).

Leber, Dünn- und Dickdarmschlingen wie gewöhnlich. Das Colon iliacum bekommt am lateralen Psoasrand ein langes Gekröse und geht, indem es sich nach oben krümmt, in die Ansa Coli pelvini über, die in gleicher Weise wie im vorigen Falle aus drei Schenkeln besteht. Der erste zieht vor und etwas median vom Colon iliacum und descendens aufwärts bis etwa in die Höhe des linken Nierenhilus, wo er annähernd rechtwinklig nach rechts und unten umbiegt. Der zweite Schenkel legt sich in den Winkel zwischen Radix mesenterii und hinterer Bauchwand und zieht mit der Radix mesenterii in einer schräg von oben links nach unten rechts verlaufenden Linie bis in die Fossa iliaca dextra hinein, wo er von vorn her den untersten Teil des Coecum überlagert. Dann erfolgt eine neue Biegung nach links, und der so spitzwinklig abgehende dritte Schenkel verläuft nach links und zugleich nach unten bis zum Promontorium, wo er scharf nach abwärts umbiegt und über die Linea terminalis hinweg ins kleine Becken steigt.

Den eben beschriebenne Fällen reihe ich zwei weitere an, die dadurch charakterisiert sind, daß die Colon pelvinum-Schlinge eine besonders deutliche und regelmäßige Ω-Form zeigt, die dadurch zustande kommt, daß die Fußpunkte der Schlinge einander sehr nahe liegen, während der Scheitel verstrichen ist. Es ist das nur so zu erklären, daß die Lage der Fußpunkte bereits fixiert war, ehe die starke Ausdehnung des Colon einsetzte. Die Ω-Form des Colon pelvinum wurde zuerst durch Treves hervorgehoben (Ansa omega); sie findet sich auch beim Erwachsenen noch sehr häufig.

Der Befund des in Fig. 5, Taf. V dargestellten Falles war folgender:

Leiche eines etwa 8 Monate alten ♂ Fetus (Kopf-Fußlänge 40 cm).

Nach der Eröffnung der Bauchhöhle liegen Leber, Dünn- und Dickdarmschlingen in gewöhnlicher Weise vor. Schlägt man die Dünndärme nach oben, so erblickt man in dem vom Mesenterium gewölbeartig überdachten postmesenterialen Raum das Colon in ganzer Ausdehnung. Colon descendens und iliacum zeigen ihre typische Lage. Das Colon iliacum hat ein kurzes Gekröse. Das aus ihm hervorgehende Colon pelvinum steigt neben der Linea terminalis sinistra, diese zum Teil verdeckend, aufwärts und zugleich etwas nach links, biegt jedoch schon dicht oberhalb davon scharf nach rechts und unten um und geht in einen langen queren Schenkel über, der parallel zur Radix mesenterii, dicht unterhalb von dieser schräg nach rechts und unten verläuft und so in die Fossa iliaca dextra gelangt. Hier krümmt er sich nach links um und geht in einen dritten Schenkel über,

der, dem zweiten parallel, nach links und zugleich etwas aufwärts verläuft, bis er an den ersten Schenkel der Schleife stößt. Dann biegt er scharf nach unten um und steigt über das Promontorium hinweg ins kleine Becken. Das Coecum liegt dicht oberhalb der Fossa iliaca dextra. Sein unterstes Ende und der Wurmfortsatz berühren das Colon pelvinum.

Mächtiger entwickelt, in seiner Form aber dem eben beschriebenen Colon pelvinum sehr ähnlich war dies in dem in Fig. 6, Taf. V abgebildeten Fall.

Befund: Leiche eines neugeborenen ♂ Kindes (Kopf-Fußlänge 50 cm).

Leber, Dünn- und Dickdarmschlingen wie gewöhnlich. Nach dem Hochschlagen der Dünndarmschlingen gewahrt man in dem vom Mesenterium gewölbeartig überdachten postmesenterialen Raum das Colon pelvinum in ganzer Ausdehnung. Colon descendens und iliacum verlaufen typisch, letzteres ist allerdings mit einem kleinen Teil in die Ansa Coli pelvini mit hineingezogen. Diese besteht aus drei Hauptschenkeln. Der erste steigt neben der Linea terminalis sinistra aufwärts, dicht oberhalb von ihr dann nach oben und links und erreicht etwa in der Höhe des linken Nierenhilus die laterale Bauchwand, verdeckt an dieser Stelle zum Teil das Colon descendens von vorn her. Jetzt erfolgt eine scharfe Biegung nach rechts und unten, und der so entstehende zweite Schenkel zieht, indem er sich in den Winkel zwischen Radix mesenterii und hinterer Bauchwand hineinlegt, schräg nach rechts und abwärts in die Fossa iliaca. Diese füllt er ganz aus, grenzt dabei mit seinem oberen Rande an das Coecum und den Processus vermiformis, krümmt sich dann nach links und geht in den dritten Schenkel über, der zunächst nach links hinüberzieht bis fast zur Berührung mit dem ersten Schenkel, dann scharf nach unten umbiegt und über das Promontorium hinweg ins kleiue Becken steigt.

Den bisher beschriebenen Fällen füge ich zunächst eine Reihe von ausgesprochenen Anomalien des Colon pelvinum an, da sich ein Verständnis für die Entstehung dieser Anomalien durch eine einfache Fortsetzung des bisherigen Gedankenganges gewinnen läßt. Ich hatte darauf hingewiesen, daß schon in sehr vielen normalen Fällen der Scheitel der Colon pelvinum-Schlinge an die Radix mesenterii grenzt. Ich hatte ferner an einer Reihe von Beispielen zu zeigen versucht, daß bei einem stärkeren Wachstum des Colon pelvinum der Scheitel der Schlinge gezwungen ist, sich an der Radix mesenterii entlang zu schieben. Er kann dies entweder in der Richtung nach links und oben oder nach rechts und unten tun. Daß das letztere sehr viel häufiger ist, geht daraus hervor, daß das Colon pelvinum, seiner Entwicklung entsprechend, die Tendenz hat, mit seinem Scheitel nach rechts

zu ragen (s. oben). Das Colon muß nun, im Verlaufe dieser durch sein Wachstum bedingten Bewegung, an den freien unteren Rand des Mesenterium stoßen, diesen überschreiten und so in die rechte Hüftgrube vor das Coecum gelangen. Diese Lage ist von Jonnescu als die häufigste beschrieben worden. Ist nun das Wachstum des Colon pelvinum anomal stark, so wird die um den freien Rand des Mesenterium herumgebogene Schlinge weiter vor dem Coecum und dem Colon ascendens in die Höhe wachsen und schließlich den unteren Leberrand erreichen oder sogar noch überragen. Eine solche „Anomalie" des Colon pelvinum fand ich in drei Fällen und werde sie gleich näher beschreiben. Zunächst sei noch auf ein paar Einzelheiten hingewiesen, die sich aus der angeführten Anordnung des Colons ergeben: Das Mesocolon pelvinum wird stark ausgezogen und besteht aus zwei Blättern, die in einem scharfen Kniff, dem oberen scharfen Rand des Mesocolon pelvinum zusammentreffen. Dieser scharfe obere Rand biegt um den freien unteren Rand des Mesenteriums herum; über ihn hinweg tritt der gerade Endschenkel des Ileum, der, wie Waldeyer bei dem von ihm beobachteten Fall eines Erwachsenen ausgeführt hat (s. u.), die Ansa Coli pelvini direkt einschnüren kann. Das Coecum und der Processus vermiformis liegen hinter einem oder beiden Schenkeln der Colon pelvinum-Schlinge; man trifft also, wenn man zum Zwecke eines operativen Eingriffes in der Blinddarmgegend die Bauchhöhle eröffnen würde, zuerst auf das Colon pelvinum und erst, wenn dieses beiseite gezogen ist, auf das Coecum. Das Colon iliacum ist entweder erhalten und füllt als eine leicht gebogene Darmschlinge die linke Hüftbeingrube aus oder — häufiger — es ist mit in die Ansa Coli pelvini hineingezogen, so daß also der Dickdarm schon oberhalb der Crista iliaca nach rechts abbiegt. Man wird also, wenn man in solchen Fällen zur Anlegung eines Anus praeternaturalis in der linken Leistengegend eingeht, entweder gar kein Colon oder das Colon iliacum treffen, also günstigstenfalls den Anus sehr weit vom Ende des Colons entfernt anlegen. Die Gefahr eines Volvulus ist bei einer solchen langen Darmschlinge naturgemäß sehr groß; sie wird noch vermehrt durch die oben angedeutete, in dem Waldeyerschen Fall zuerst betonte Anordnung des geraden Endschenkels des Ileums.

Die erste beobachtete Anomalie des Colon pelvinum fand sich an der Leiche eines neugeborenen ♀ Kindes (Kopf-Fußlänge 50 cm). Der Befund in diesem Falle war folgender: Nach der Eröffnung der Bauchhöhle boten sich im Rahmen der zurückgeschlagenen Bauchdecken die Leber, das Colon transversum und das Netz, Dünn- und Dickdarmschlingen den Blicken dar. Die Leber nahm den oberen Teil der vorliegenden Fläche ein; ihr unterer Rand verlief nahezu quer von einer Seite zur anderen.

Dicht unter ihm erschien als ein dünner Strang das Colon transversum mit dem aufgerollten Netz. Den oberen linken Teil des Darmbauches nahm das Konglomerat der Dünndarmschlingen ein. Von der linken Leistengegend bis zum Winkel zwischen Leber und rechter Bauchwand zog eine mächtige Dickdarmschlinge, oberhalb ihres linken unteren und unterhalb ihres rechten oberen Endes war noch je eine Dickdarmschlinge sichtbar (Fig. 7, Taf. V).

Zog man nunmehr die Dünndarmschlinge nach oben und links zurück, so bot sich der in Fig. 8 dargestellte Befund, der das Colon fast in ganzer Ausdehnung erkennen ließ. Das Colon descendens und iliacum verläuft in typischer Weise. In der Höhe der Vasa iliaca sinistra entsteht das Colon pelvinum. Es zieht zunächst schräg nach rechts und oben bis an die Leber, überschreitet deren unteren Rand ein wenig und biegt dann scharf nach hinten und unten um. Der so entstehende absteigende Schenkel zieht hinter und zum Teil lateral vom ersten Schenkel abwärts in die Fossa iliaca dextra (vgl. auch Fig. 7, Taf. V), biegt hier rechtwinklig nach links um und geht in einen dritten querverlaufenden Schenkel über, der nach links bis zum Promontorium zieht und sich dann über dieses hinweg ins kleine Becken begibt. Der scharfe obere Rand des Mesocolon pelvinum biegt um den freien unteren Rand des Mesenterium herum. Lateral von diesem liegt das teils vom Colon pelvinum, teils von Dünndärmen überlagerte Coecum mit dem Processus vermiformis. Der ins Coecum mündende gerade Endschenkel des Ileum hing, wie man beim Hochschlagen der Dünndärme deutlich wahrnehmen konnte, über den oberen Rand des Mesocolon pelvinum herüber.

Fig. 9, Taf. VI zeigt den Befund, der sich bot, wenn man die Ansa Coli pelvini nach links hinüberlegte. Man sieht die leere Fossa iliaca dextra, oberhalb von dieser das Coecum, dessen Processus vermiformis über den freien unteren Rand des Mesenterium herunterhängt. Medial vom unteren Teil der Fossa il. dextr. liegt der Uterus; die rechte Tube mit dem Ovarium ragt in den unteren Teil der Fossa il. d. hinein. Man gewahrt endlich noch den angespannten scharfen oberen Rand des Mesocolon pelvinum.

Der zweite mit einer Anomalie des Colon pelvinum ausgestattete Fall fand sich an der Leiche eines ♀ Säuglings (Kopf-Fußlänge 57 cm).

Befund: Nach der Eröffnung der Bauchdecken (Fig. 10, Taf. VI) erblickt man Leber, Magen, Colon transversum, Dünn- und Dickdarmschlingen. Der untere Leberrand steht in der rechten Axillarlinie etwa in Nabelhöhe, steigt dann steil aufwärts bis zum Proc. xiphoides, an dessen linker Seite er den Rippenbogen schneidet. Neben und unter der Leber liegt in der linken Hälfte des Epigastriums ein Teil des Magens, der sehr weit erscheint, dessen Wände schlaff und zusammengefallen sind. Unterhalb von Magen und Leber

liegt das anscheinend stark gebläht gewesene, jetzt schlaffwandige Colon transversum, das quer von rechts nach links hinüberzieht. Der Darmbauch ist im wesentlichen von Dünndarmschlingen eingenommen; rechts liegen nebeneinander zwei lange weite Dickdarmschlingen.

Schlägt man die Dünndarmschlingen nach oben zurück (Fig. 11, Taf. VI), so läßt sich der genaue Verlauf des Colons feststellen. Das Colon descendens macht etwas oberhalb der Crista iliaca eine scharfe Biegung nach rechts und geht in einen Colonschenkel über, der zunächst quer nach rechts zur Medianlinie zieht, diese etwa in der Höhe des dritten Lendenwirbels schneidet, dann schräg nach oben und rechts gegen die Leber hin verläuft. Der quere Teil des Colons ist eng, der schräge weit. Die Fossa iliaca sinistra ist leer; das Colon iliacum ist demnach in die Ansa Coli pelvini mit hineingezogen. Von dem queren Schenkel geht eine niedrige scharfe Bauchfellfalte aus, die durch die Fossa iliaca nach links und unten zieht. An der Leber angelangt biegt das Colon pelvinum scharf nach hinten und unten um. Der Scheitel berührt an einer Stelle gerade eben noch die Leber, ist im übrigen von ihr durch das Colon transversum getrennt. Der absteigende Schenkel zieht lateral, anfangs auch hinter dem aufsteigenden, abwärts zur Fossa iliaca dextra, biegt hier nach links um und verläuft quer hinüber bis zum Promontorium, über das hinweg er mit einem scharfen Knick ins kleine Becken steigt.

Fig. 12, Taf. VI gibt den Befund wieder, der entsteht, wenn man die Ansa Coli pelvini nach links hinüberlegt. Man gewahrt, daß die Fossa il. d. vom Coecum und dem Proc. vermiformis ausgefüllt ist, daß beide also von der Ansa Coli pelvini von vornher bedeckt waren. Man sieht ferner den unteren freien Rand des Mesenterium, aus dem der obere scharfe Rand des Mesocolon pelvinum hervorgeht. Beim Hochschlagen der Dünndarmschlingen war festzustellen, daß der gerade Endschenkel des Ileum scharf um den oberen Rand des Mesocolon pelvinum herumbog.

Der dritte Fall von Anomalie des Colon pelvinum betraf gleichfalls einen ♀ Säugling (Kopf-Fußlänge 62 cm).

Vor der Eröffnung der Bauchhöhle war zu konstatieren, daß das Abdomen sehr stark aufgetrieben war und lauten tympanitischen Klopfschall gab. Bei der Eröffnung der Bauchhöhle entwich Gas. Man erblickte Leber, Colon transversum, Netz und Dickdarmschlingen (Fig. 13, Taf. VI). Der untere Leberrand steht in der vorderen Axillarlinie etwa in Nabelhöhe, steigt von da steil aufwärts und schneidet ein wenig links vom Proc. xiphoides den linken Rippenbogen. Unter und neben der Leber liegt das Colon transversum, dem das strangförmig aufgerollte Netz anliegt. Der

Darmbauch ist im wesentlichen von Dünndarmschlingen eingenommen, rechts liegen nebeneinander zwei weite Dickdarmschlingen.

Schlug man die Dünndarmschlingen behutsam nach oben zurück, so gewahrte man, daß der Endschenkel des Ileum von seiner Einmündungsstelle in das Coecum zunächst diesem parallel nach oben verlief, dabei in einen Sulcus in der Wand des Coecum eingebettet war, dann scharf um den oberen Rand des Mesocolon pelvinum herumbog, also gleichsam auf diesem ritt. (In Fig. 14, Taf. VI ist das nicht zu sehen, da der Endschenkel des Ileum zusammen mit den übrigen Dünndarmschlingen nach oben zurückgeschlagen ist.) Weiterhin läßt sich das Colon iliopelvinum in ganzer Ausdehnung übersehen (Fig. 14, Taf. VI). Das Colon descendens geht in der Höhe der Crista iliaca in das Colon iliacum über; dieses zieht im Bogen durch die Fossa il. sin., hat bereits ein kurzes Gekröse. In der Höhe der Vasa il. sin. entsteht das Colon pelvinum, das zunächst quer am Promontorium vorüber nach rechts zieht, den medialen Rand der Fossa il. d. erreicht und dann schräg nach oben und rechts zur Leber verläuft. Diese erreicht es jedoch nicht, sondern ist von ihr durch das Colon transversum getrennt. Der absteigende Schenkel des Colon pelvinum zieht lateral und ein wenig hinter dem aufsteigenden in einem leichten nach links oben offenen Bogen abwärts durch die Fossa il. d., schließlich ins kleine Becken.

In Fig. 15, Taf. VII sieht man die nach links hinübergeschlagene Ansa Coli pelvini, den scharfen Rand seines Mesocolons und das weite, die ganze Fossa il. d. einnehmende, daher bis jetzt verborgene Coecum mit seinem Proc. vermiformis.

Jonnescu gibt, wie oben bereits angeführt, als häufigste Lage des Colon pelvinum die folgende an: „Das Colon pelvinum zieht am Promontorium vorbei quer hinüber zur rechten Fossa iliaca, beschreibt hier medial, vor oder hinter dem Coecum eine oder zwei Schleifen und steigt über die rechte Linea terminalis ins kleine Becken."

Ich fand diese Anordnung des Colon pelvinum nur in 4 von 100 Fällen und muß sie daher als eine Variation der oben geschilderten typischen Lage bezeichnen. Bezüglich des Entstehungsmodus dieser Variation ist bereits im Vorhergehenden darauf hingewiesen worden, daß man sie sich so zustande gekommen denken kann, daß der Scheitel einer ursprünglich nach oben ragenden Schlinge durch Füllung mit Meconium und durch stärkeres Wachstum allmählich an der Radix mesenterii entlang nach unten rechts geschoben wurde, bis er an den freien Rand des Mesenterium kam, diesen überschritt und so in die Fossa il. d. gelangte. Es ist aber natürlich bei der von vornherein vorhandenen Tendenz des Colon pelvinum, mit der Konvexität nach oben und rechts zu ragen, ebenso berechtigt anzunehmen,

daß der Scheitel der Schlinge von Anfang an gegen die Fossa il. d. gerichtet war.

Der erste Fall, der diese Variation darbot, betraf die Leiche eines ca. $7^1/_2$ Monat alten ♂ Fetus von 38 cm Kopf-Fußlänge.

Befund: Der obere Teil der Bauchhöhle wird von der Leber eingenommen. Der darunter gelegene Darmbauch ist in seinem größeren linken Teile von Dickdarmschlingen, in seinem kleineren rechten Teil von Dünndarmschlingen erfüllt. Das Coecum liegt dicht oberhalb der Fossa il. d., so daß das Colon ascendens sehr kurz ist. Das Colon transversum verläuft in seiner rechten Hälfte normal, seine linke Hälfte bildet eine mächtige Schlinge, deren Scheitel nach unten gerichtet ist, etwa in der Höhe des Promontoriums liegt. Die beiden Schenkel der Schlinge verlaufen in mäßigem, stets gleichem Abstand zu einander. Das Colon descendens und iliacum zeigen die typische Lage. Das in der Höhe der Vasa il. sin. entstehende Colon pelvinum zieht in gerader Linie schräg nach rechts oben in die Fossa il. d., streift dabei den Scheitel der Colon transversum-Schlinge und biegt dann nach unten und links um. Der Scheitel der Ansa Coli pelvini grenzt nach oben an das Coecum und den Proc. vermiformis. Der absteigende Schenkel der Colon pelvini-Schlinge zieht hinter und zugleich etwas unter dem aufsteigenden schräg abwärts zum Promontorium und steigt schließlich über dieses hinweg ins Becken.

2. Fall. Leiche eines ca. $6^1/_2$ Monat alten ♂ Fetus. (Kopf-Fußlänge 33 cm.)

Das Colon iliacum, das an der Crista iliaca aus dem Colon descendens hervorgeht, bildet eine mäßig große nach rechts und oben gerichtete Schleife, deren Scheitel die Mittellinie nicht überschreitet, deren beide Schenkel einander vollständig parallel verlaufen und eng nebeneinander liegen. Der untere Schenkel durchzieht den unteren Teil der Fossa il. sin. in einem kleinen nach oben rechts offenen Bogen und geht dann in das Colon pelvinum über. Dieses bildet gleichfalls eine nach oben rechts gerichtete Schleife, deren Scheitel in der Fossa il. d. liegt, deren unterer Schenkel über die rechte Linea terminalis ins kleine Becken tritt.

3. Fall. Leiche eines ca. 7 Monat alten ♂ Fetus. (Kopf-Fußlänge 36 cm.)

Das Coecum liegt unter dem rechten Leberlappen. Colon transversum descendens und iliacum zeigen die typische Lage. Das Colon pelvinum zieht in leicht geschlängeltem Verlauf quer hinüber zur rechten Fossa iliaca, beschreibt hier einen halbkreisförmigen nach links unten offenen Bogen und steigt dann über die rechte Linea terminalis hinweg ins kleine Becken.

Der 4. Fall bedarf wieder einer genaueren Beschreibung, da er mit einer Lageanomalie des Coecums und des Processus vermiformis verquickt ist. Befund: Leiche eines ♀ Säuglings (Kopf-Fußlänge 60 cm).

Der obere Teil der Bauchhöhle wird von der Leber und dem weiten Colon transversum eingenommen, der untere vom Dünndarmschlingenkonglomerat, an dessen unterem und linkem Rande Teile des Colons hervorsehen.

Zieht man die Dünndarmschlingen leicht nach oben zurück (Fig. 16, Taf. VII), so gewahrt man zunächst, daß das außerordentlich große und weite Coecum nicht allein die ganze Fossa il. d. verdeckt, sondern noch weit über die Mittellinie hinaus nach links bis fast an die Linea terminalis sin. reicht. Das Coecum beschreibt dabei einen leichten, nach oben offenen Bogen. Seine direkte Fortsetzung bildet der Wurmfortsatz, der gleichfalls in einem nach oben offenen Bogen nach links und aufwärts durch die Fossa il. sin. zieht, in der er eine deutliche Impression verursacht; er endigt schließlich am linken Darmbeinkamm. Oberhalb des Wurmfortsatzes, ihm parallel liegt eine Dickdarmschlinge. Zieht man auch das Coecum nach oben (Fig. 17, Taf. VII), so gewahrt man, daß die eben erwähnte Dickdarmschlinge das etwas nach oben und medial verlagerte Colon iliacum ist. Das aus diesem hervorgehende Colon pelvinum steigt zunächst über die linke Linea terminalis ins kleine Becken, bildet hier eine nach vorn und unten gerichtete Schleife, steigt dann wieder über die rechte Linea terminalis aus dem kleinen Becken heraus und zieht in die Fossa iliaca dextra. Diese füllt es mit einer nach rechts konvexen Schleife vollständig aus, zieht dann zurück zur Linea terminalis dextra und senkt sich über diese hinweg ins Becken.

Es bleiben endlich noch 4 Fälle, die die sehr viel seltenere Variation aufweisen, daß der Scheitel der Colon pelvinum-Schlinge nach oben und links gerichtet war. In 2 von diesen Fällen zeigte das Colon pelvinum die früher als typisch beschriebene S-Form, die darin besteht, daß das Colon pelvinum zunächst sich nach oben umbiegt und dem Colon iliacum parallel und medial von ihm eine Strecke weit nach oben und links zieht, dann nach rechts umbiegt und in einem nach oben konvexen Bogen medial und abwärts verläuft und über die Linea terminalis hinweg ins kleine Becken taucht. Im dritten Fall reichte der Scheitel der Ansa Coli pelvini bis an den unteren Rand des linken Leberlappens, im 4. Fall bis an die Milz.

III. Das Colon pelvinum Erwachsener.

Es wurde oben angeführt, daß bei älteren Feten und Neugeborenen die Enge des kleinen Beckens die Hauptursache dafür bildet, daß das Colon pelvinum in der Bauchhöhle gelegen ist. Bei Erwachsenen ist eine solche

Enge nicht mehr vorhanden; daher sinkt das Colon pelvinum, der Schwere folgend, in die Höhle des kleinen Beckens hinab. In der Tat ist dies durchaus als die typische Lage des Colon pelvinum zu bezeichnen; Jonnescu findet sie in 92 von 100 Fällen; bei den von mir untersuchten 98 Leichen war sie 90 mal vorhanden.

Der genaue Verlauf des Colon pelvinum im kleinen Becken ist — wenn auch nicht unter diesem Namen — in allen modernen Lehrbüchern, von Rauber-Kopsch, Corning, Poirier-Charpy, Testut-Jacob, so ausführlich dargestellt, daß ich hier nicht näher darauf einzugehen brauche.

Eine sehr häufige Variation, von Merkel 1899 sogar noch als typische Lage beschrieben, besteht darin, daß das Colon pelvinum von seinem Beginn am medialen Rand des Psoas sich zuerst nach oben umkrümmt, dem Colon iliacum annähernd parallel, medial oder teilweise vor ihm aufwärts bis zur Crista iliaca zieht, dann aufs neue nach unten umbiegt, mehr oder weniger gebogen abwärts zieht und über die Linea terminalis hinweg ins Becken taucht, in dem es dann noch ein oder zwei gewöhnlich transversale Windungen macht, ehe es in das Rektum übergeht.

In solchen Fällen — aber auch in diesen allein — kann man mit Recht von einer Flexura sigmoidea oder einem Colon sigmoideum sprechen. Es ist nach Jonnescu in 8 von 100 Fällen vorhanden; ich fand es 5 mal an 98 Leichen.

Zwei Umstände können nun, wie Jonnescu ausführt, dazu führen, daß das Colon pelvinum nicht seine typische Lage im kleinen Becken einnimmt, sondern in der Bauchhöhle liegt, nämlich:

1. „die Größe oder außergewöhnliche Entwicklung (physiologisch oder pathologisch) der anderen Beckeneingeweide (Blase, Uterus, Ampulla Recti)“,

2. „die außergewöhnliche Ausdehnung des Colon pelvinum“.

Im ersten Fall haben wir Verhältnisse, die denen des Neugeborenen durchaus entsprechen. Wir werden daher nach den Ausführungen über „das Colon pelvinum älterer Feten und Neugeborener“ zu erwarten haben, daß wir in solchen Fällen das Colon pelvinum als eine in die Bauchhöhle emporragende Schleife finden, die meist der hinteren Bauchwand anliegt und deren Scheitel meist rechts von der Mittellinie liegt. Es resultiert freilich aus der großen Beweglichkeit der Därme, daß sich Dünndarmschlingen zwischen hintere Bauchwand und Colon einschieben können und daß dieses daher auch oft der vorderen Bauchwand anliegend getroffen werden kann, daß ferner der Scheitel der Schlinge auch zeitweise oder konstant in oder links von der Mittellinie sich befindet. Der gewöhnlichen Länge des Colon pelvinum entsprechend wird der Scheitel der Schlinge nicht über Nabel-

höhe hinaus nach oben reichen. In der Tat kommen alle derartigen Lagen — die wir noch als „Variationen" bezeichnen können — vor und sind von zahlreichen Autoren in ausführlicher Weise beschrieben.

v. Samson hat sogar alle überhaupt möglichen und beobachteten Lagen zusammengestellt und systematisch geordnet.

Als Anomalien muß man solche Fälle bezeichnen, in denen analog den drei oben beschriebenen Fällen von Anomalie des Colon pelvinum Neugeborener, dieses eine so ungewöhnliche Länge aufweist, daß sein Scheitel weit über den Nabel hinaus nach oben reicht, an die Leber, den Magen oder die Milz grenzt. In solchen Fällen stellt das Colon pelvinum oft eine ganz enorme Darmschlinge dar, deren weite, geblähte Schenkel rein mechanisch vor die Dünndarmschlingen an die vordere Bauchwand gelangt sind. An ihrer Basis ist die Schlinge meist von Dünndarmschlingen umgeben, oft dadurch, zuweilen durch den geraden Endschenkel des Ileum leicht eingeschnürt.

Solche Anomalien sind schon den älteren Anatomen bekannt gewesen und von ihnen erwähnt und beschrieben worden. So sagt Engel 1857: „Von der Oberbauchgegend angefangen, ist keine Stelle des Leibes, wo man sie (die Flexura sigmoidea) nicht finden könnte." Gruber beschreibt drei Fälle, in denen der Scheitel der Schlinge einmal unterhalb der Leber, einmal im linken Hypochondrium, einmal links von der Medianlinie an der Leber lag. Kuettner erwähnt einen Fall, in dem der Scheitel im linken Hypochondrium vor der Milz lag. Ähnliche Fälle werden von Treves, Leichtenstern, Charpy u. a. angeführt. Samson hat, wie bereits erwähnt, die in der Literatur angeführten Fälle gesammelt, von ihm selbst beobachtete hinzugefügt und alle systematisch geordnet.

Trotz alledem pflegen auch heute noch viele einzelne Fälle mitgeteilt zu werden. Das rührt daher, daß in diesen Fällen bei der Eröffnung der Bauchhöhle die Ansa Coli pelvini so den ganzen Eindruck, den man vom Bauchsitus erhält, beherrscht, daß man immer wieder die Vorstellung von etwas ganz Ungewöhnlichem gewinnt. Es resultiert daraus der Vorteil, daß die Praktiker immer aufs Neue auf dieses ja so außerordentlich wichtige Vorkommnis hingewiesen werden und daß diese Anomalie immer genauer auf ihre charakteristischen Eigenschaften hin studiert wird.

Die letzten in der Literatur mitgeteilten Fälle sind folgende: Kienböck beschreibt, daß bei einem an hartnäckiger Verstopfung und Auftreibung des Leibes leidenden Patienten die röntgenologische Untersuchung ein „Sigma elongatum mobile" ergab, das sich bis unter die Leber und nahe an die rechte Zwerchfellkuppel erstreckte.

Garré erwähnt eine ungewöhnlich lange Flexura sigmoidea bei einem Patienten, bei dem wegen Volvulus dieser Darmschlinge eingegriffen werden mußte.

Mannu führt eine von ihm beobachtete „Varietät von abdominalem aufsteigendem Colon pelvinum“ an. Der Scheitel der Schlinge lag rechts von der Mittellinie am Colon transversum.

Den extremsten Fall, der wohl überhaupt je beobachtet ist, teilt Waldeyer mit. Es handelt sich um eine stark geblähte Ansa Coli pelvini, die nach der Eröffnung der Bauchhöhle diese fast auszufüllen schien. Beide Schenkel lagen eng aneinander und verliefen absolut parallel. Der Scheitel reichte noch ein wenig auf den rechten Leberlappen hinauf. Das große Netz lag weit ausgebreitet hinter der Ansa; an ihrer Basis war diese durch den Endschenkel des Ileum leicht eingeschnürt.

Ich fand, wie bereits gesagt, an den von mir untersuchten Leichen dreimal eine ausgesprochene Anomalie des Colon pelvinum und beschließe meine Ausführungen mit einer kurzen Beschreibung dieser drei Fälle.

1. Befund in dem in Fig. 18, Taf. VII wiedergegebenen Fall. Vor der Eröffnung der Bauchhöhle sind an dieser keinerlei Besonderheiten wahrzunehmen.

Nach der Eröffnung der Bauchhöhle sieht man Leber, Magen, großes Netz usw. in gewöhnlicher Weise vorliegen.

Nach dem Hochschlagen des Netzes bietet sich der im Bilde festgehaltene Befund dar: Neben Dünndarmschlingen in der linken Seite der Bauchhöhle liegt eine lange, enorm weite Dickdarmschlinge, die weit über die Hälfte der im Rahmen der Bauchdecken dargebotenen Fläche einnimmt. Der Scheitel der Schlinge stößt an das Mesocolon transversum. Die Schlinge besteht aus einem linken aufsteigenden und einem rechten absteigenden Schenkel. Der linke taucht etwa in der Höhe des Promontorium in der Medianlinie aus einem Dünndarmschlingenkonvolut auf, zieht dann fast gradlinig nach oben. Dabei nimmt sein Umfang ständig sehr stark zu. Die Breite der vorderen Fläche beträgt anfangs 3 cm, in der Höhe des Nabels, d. i. an der weitesten Stelle, ca. 7 cm. Der absteigende Schenkel grenzt mit dem äußeren Umfang seines oberen Endes an die Leber; er steigt dann von oben rechts nach unten median abwärts, während sein Umfang sich zusehends verringert. Rechts vom Promontorium steigt er über die Linea terminalis dextra ins Becken. Rechts von und zum Teil hinter der unteren Hälfte des absteigenden Schenkels liegt das Coecum.

Eine genauere Untersuchung lehrte, daß der zunächst nicht sichtbare Anfangsteil des Colon pelvinum in der Höhe der Vasa iliaca aus dem Colon iliacum hervorging, in einem leichten, nach oben konkaven Bogen bis zum Promontorium zog, dann nach oben umwandte und in die beschriebene Ansa überging.

Befund in dem in Fig. 19, Taf. VII abgebildeten Fall.

Nach der Eröffnung der Bauchhöhle sah man Magen, Leber, Darmschlingen in gewöhnlicher Weise vorliegen. Bei der Verfolgung des Dickdarms ergibt sich Nachstehendes:

Coecum, Colon ascendens, transversum und descendens zeigen ihre typische Lage. Das letztere geht in der Höhe der Crista iliaca mit einem leichten Knick nach rechts in das Colon ileopelvinum über. Dieses verläuft zunächst in einem nach oben offenen Bogen durch die Fossa iliaca bis hart an die laterale Seite der Vasa iliaca, steigt dann dem Colon descendens genau parallel und dessen rechter Wand dicht anliegend aufwärts bis etwa zur Höhe einer Linie, die die untersten Punkte der beiden Rippenbogen verbindet. Bis dahin sind Colon iliacum und pelvinum fest mit der hinteren Bauchwand verlötet. In der angegebenen Höhe jedoch bekommt das Colon ein kurzes Gekröse, wird dadurch leicht beweglich und wendet sich aufwärts, zugleich nach links, so daß es vor dem Colon descendens in die Höhe zieht. Etwas unterhalb der Flexura coli sin. biegt es dann nach rechts und unten um und geht in den absteigenden Schenkel über. Dieser verläuft, dem aufsteigenden genau parallel, abwärts bis zu den Vasa iliaca. Er hat wie der letzte Abschnitt des aufsteigenden Schenkels ein kurzes Gekröse. Dieses gestattet, die Darmschlinge nach medial und lateral umzuschlagen, ferner den Scheitel der Schlinge nach unten umzulegen. An der lateralen Seite der Vasa iliaca sin. angelangt, wendet sich das Colon stärker nach rechts und steigt über diese hinweg ins Becken, strebt der Medianlinie zu und erreicht sie in der Höhe des dritten Sakralwirbels. In diesem ganzen letzten Abschnitt hat das Colon kein Gekröse, sondern ist fest an die hintere Bauchwand angeheftet.

Der letzte Fall, der in Fig. 20, Taf. VIII dargestellt ist, fand sich an einer Leiche, die dadurch ganz außergewöhnliches Interesse beansprucht, daß an ihr ein ganz ausgesprochenes Mesenterium commune vorhanden war, in dem, wie auf der Abbildung zu sehen ist, auch das Duodenum und sogar das Pankreas lagen. Ich werde dies an anderer Stelle noch genauer beschreiben. Das uns hier beschäftigende Colon pelvinum bildete eine Schleife, in die auch das Colon iliacum mit hineingezogen war. Die Schleife beginnt etwas oberhalb der linken Crista iliaca, wo sie sich nahezu rechtwinklig gegen

das Colon descendens absetzt, zieht dann schräg nach links und ein wenig nach unten über die Wirbelsäule hinweg in die rechte Fossa iliaca. Hier biegt sie nach oben um und zieht bis an das Mesenterium commune, das sie mit ihrem Scheitel berührt. Der absteigende Schenkel zieht, anfangs hinter dem aufsteigenden, abwärts, füllt die Fossa iliaca dextra mit einem nach links oben offenen Bogen aus und steigt schließlich über die Linea terminalis dextra ins kleine Becken.

Literaturverzeichnis.

Addison, C., On the topographical Anatomy of the abdominal viscera in Man, especially the gastro-intestinal canal. P. III and IV. *Journal of Anatomy and Phys.* Vol. XXXV. P. III. 1901.

Banchi, A., Situazione non frequente del colon pelvico e spostamento laterale, del Mesocolon pelvico e dell' Uraco con 1 Lig. *Monitore Zoologico Italiano,* anno XVI Nr. 10, Firenze 1905.

Cruveilhier, J., *Traité d'Anatomy descriptive.* T. II. Paris. 1874.

Curschmann, H., Topographisch-klinische Studien. *Deutsches Archiv für klinische Medizin,* Bd. LIII. Heft 1 u. 2. 1894.

Eichhorst, *Lehrbuch der speziellen Pathologie und Therapie.*

Garré, Ein Fall von Volvulus der Flexura sigmoidea. *Deutsche medizinische Wochenschrift.* 1908. S. 2327.

Hertwig, O., *Lehrbuch der Entwicklungsgeschichte.*

Jonnescu, T., *Le côlon pelvien pendant la vie intrautérine Thèse.* Paris. 1892.
Derselbe, *Le côlon pelvien chez l'embryon et chez le nouveau-né.* Paris. 1892.
Derselbe, *Bull. Soc. Anat.* 1889.
Derselbe, *Hernies rétropéritonéales.* 1890.

Kienböck, Über das Sigma elongatum mobile (Röntgenbefund). *Münchner medizinische Wochenschrift.* Nr. 2. 1913.

Mannu, Un caso di varieta abdominale ascendente del colon pelvico. *Monitore Zoologico Italiano.* XX anno 1909. Nr. 12.

Mannu und Graser, *Über angeborene abnorme Lagerung des Darmkanals und ihre Bedeutung für die praktische Chirurgie.*

Mauras, *Le côlon terminal chez l'enfant.* Thèse de Bordeaux. 1895.

Merkel, *Handbuch der topographischen Anatomie.* Bd. II. 1899.

Poirier-Charpy, *Traité d'Anatomie humaine.* II. Aufl. Paris. 1901.

Riese, *Berliner Gesellschaft für Chirurgie.* 8. XII. 13.

Samson, Dr. C. v., Einiges über den Darm, insbesondere die Flexura sigmoidea. *Archiv für klinische Chirurgie.* 1892.

Samson, Dr. C. v., Einiges über den Darm, insbesondere die Flexura sigmoidea. *Inaug.-Dissertation.* Dorpat. 1890.

Toldt, C., *Bau und Wachstumsverhältnisse der Gekröse des menschlichen Darmkanals.* Wien. 1889.

Treves, The anatomy of the intestinal canal and Peritonaeum in Man. *Hunterian lectures.* London. 1885.

Derselbe, *Darmobstruktionen, ihre Arten usw.*, Deutsch von A. Pollack. II. Aufl. Leipzig. 1888. (S. 158.)

Waldeyer, W., Heterotopie des Colon pelvinum. *Archiv f. Anat. u. Physiol.* 1906/07. Anat. Abtlg.

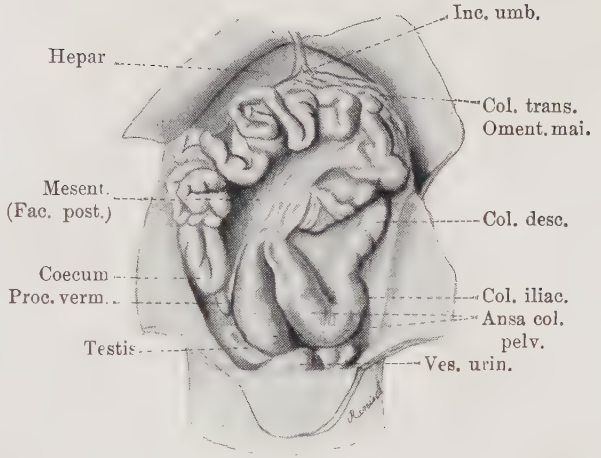

Fig. 1.

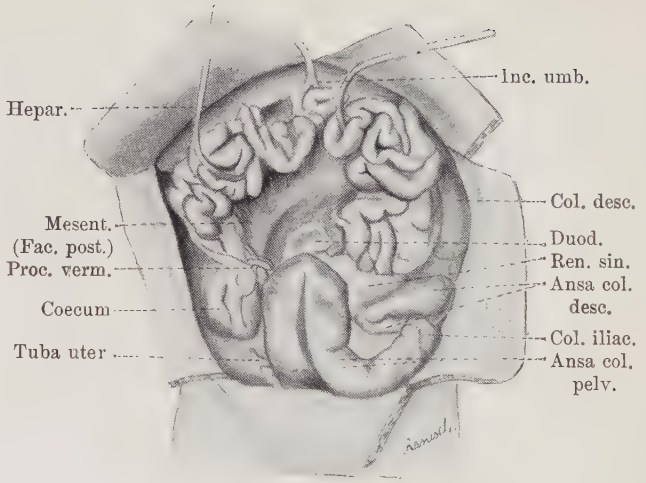

Fig. 2.

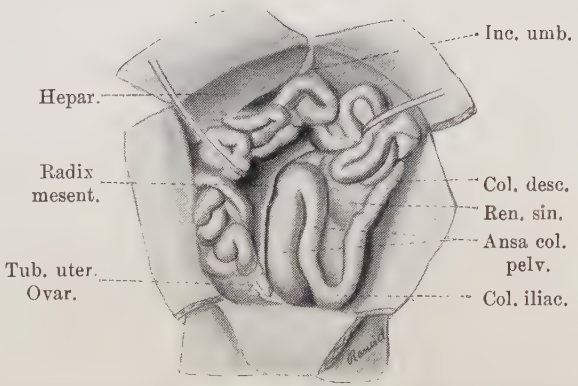

Fig. 3.

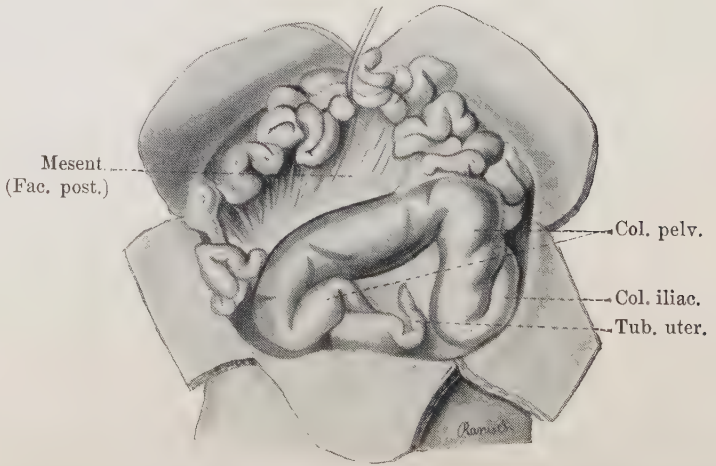

Fig. 4.

Verlag von VEI

. in Leipzig.

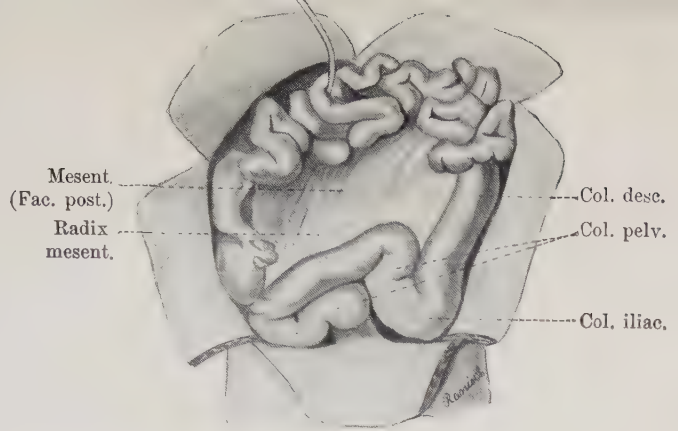

Fig. 5.

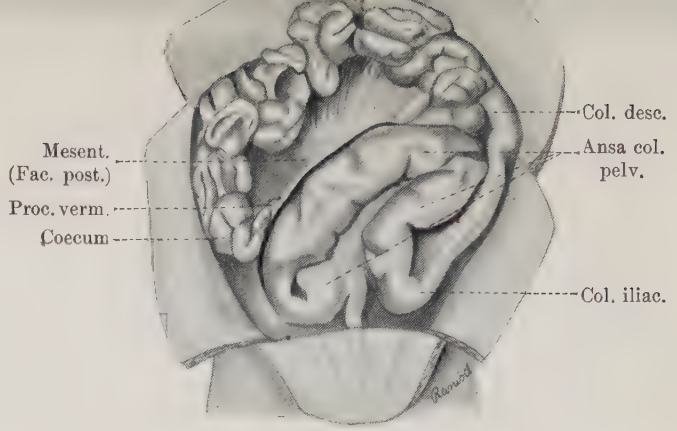

Fig. 6.

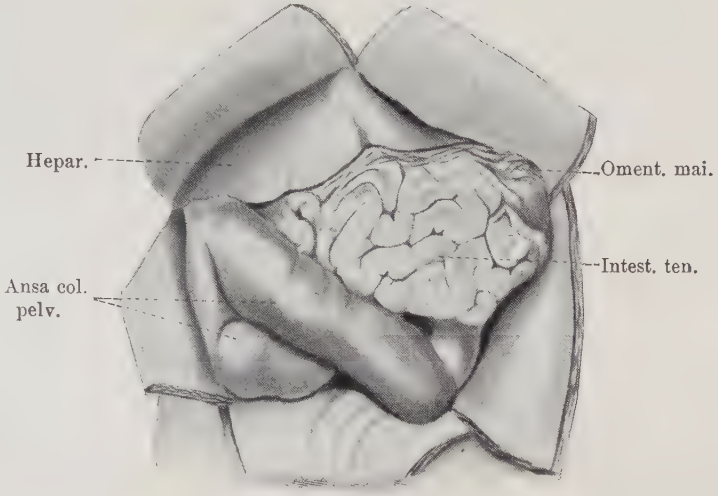

Fig. 7.

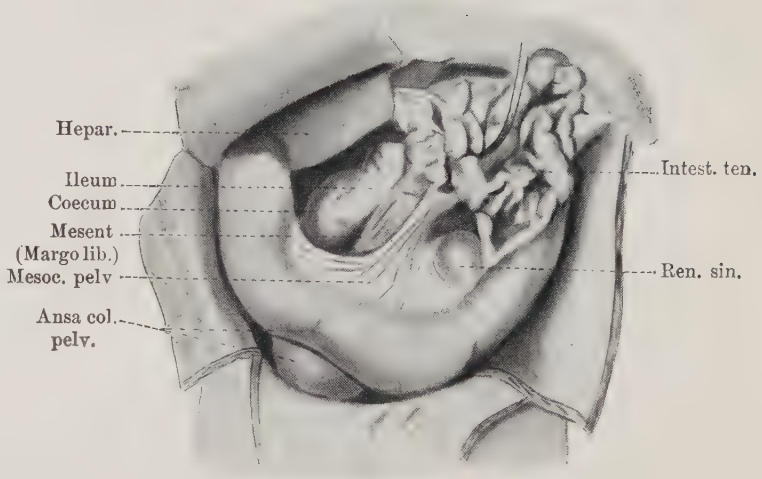

Fig. 8.

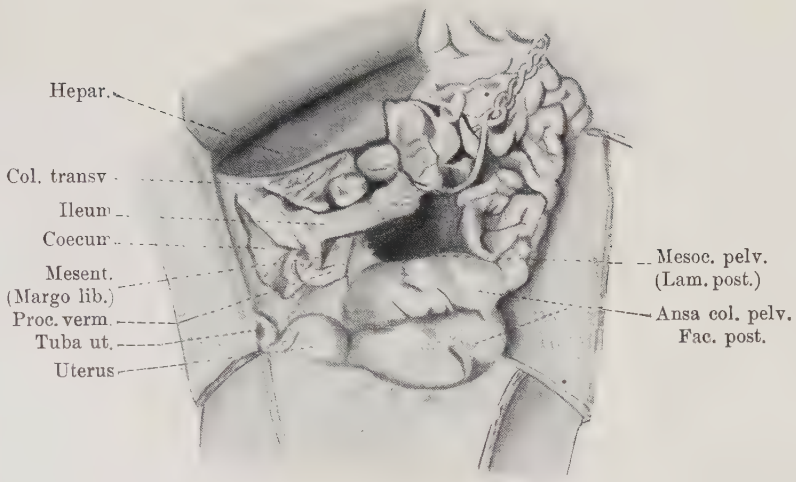

Fig. 9.

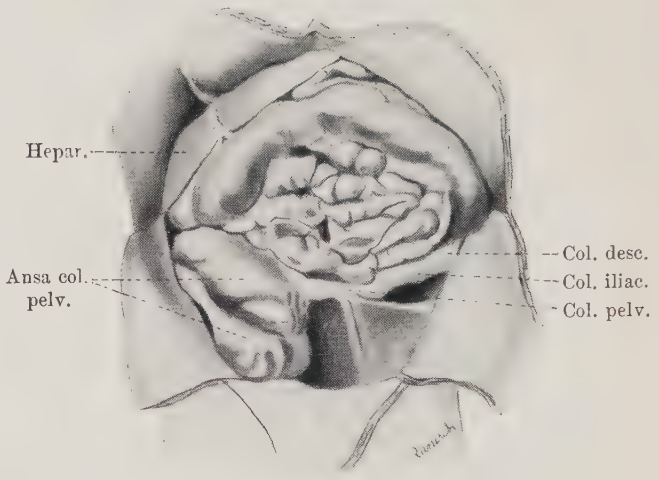

Fig. 11.

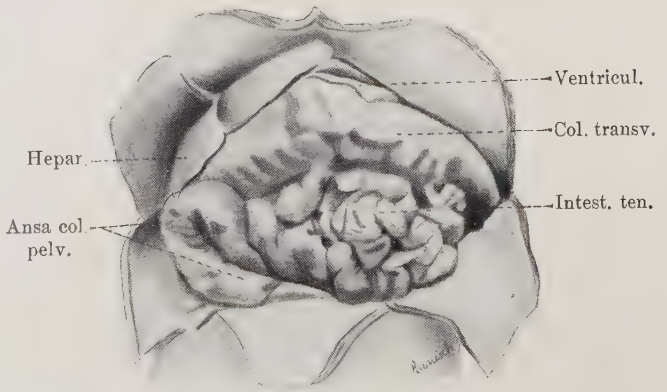

Fig. 10.

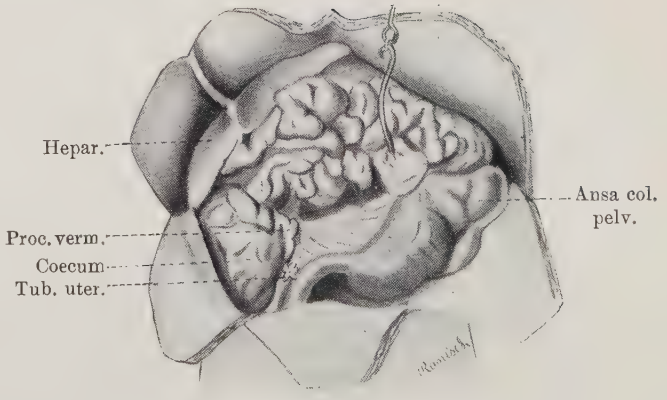

Fig. 12.

Verlag von VEIT & COMP. in Leipzig.

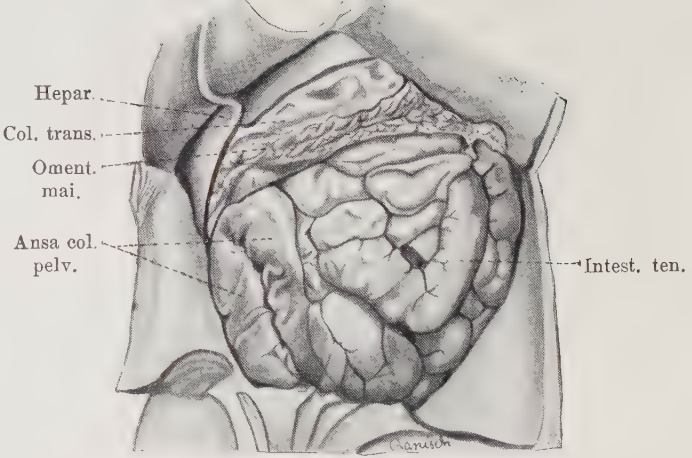
Hepar
Col. trans.
Oment. mai.
Ansa col. pelv.
Intest. ten.

Fig. 13.

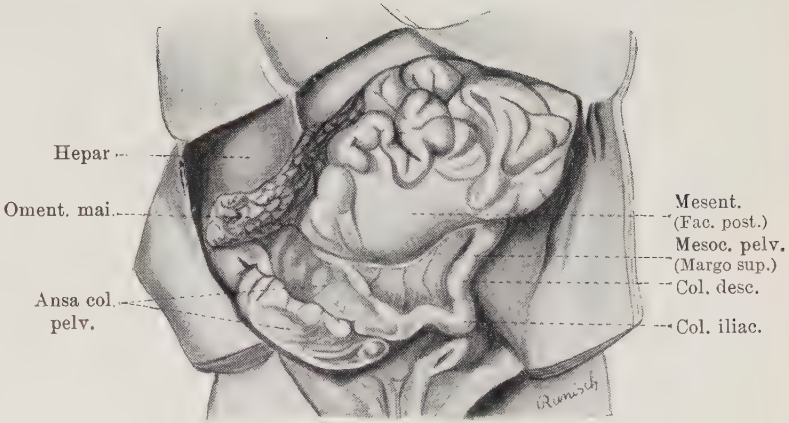
Hepar
Oment. mai.
Ansa col. pelv.
Mesent. (Fac. post.)
Mesoc. pelv. (Margo sup.)
Col. desc.
Col. iliac.

Fig. 14.

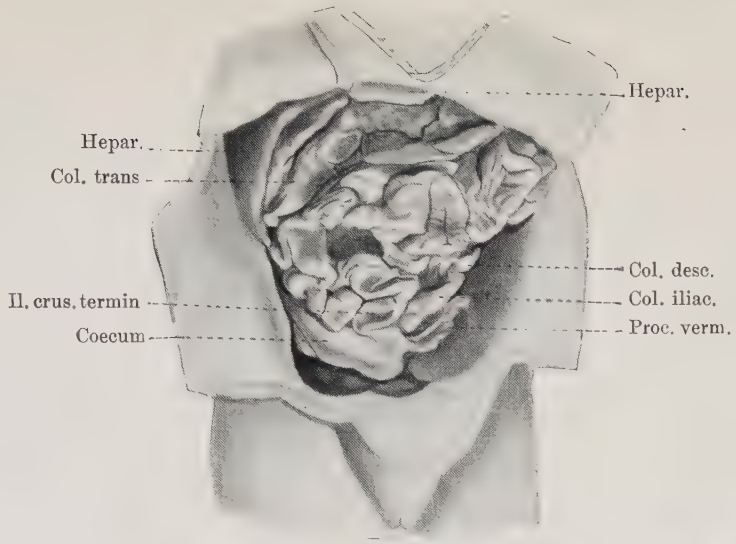

Fig. 16.

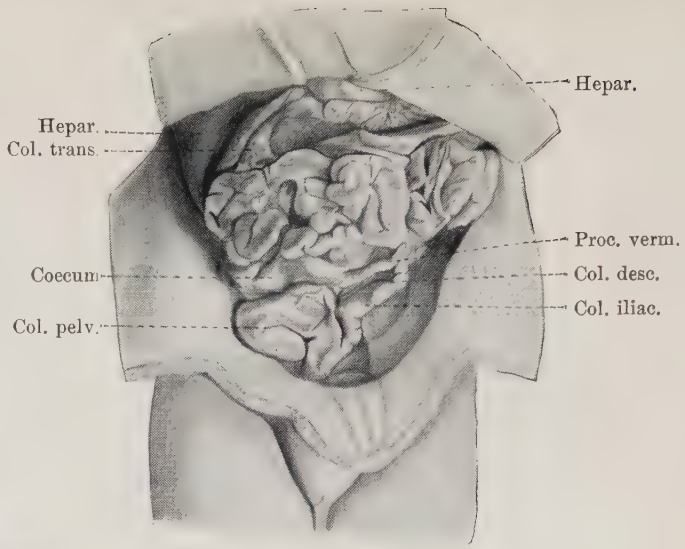

Fig. 17.

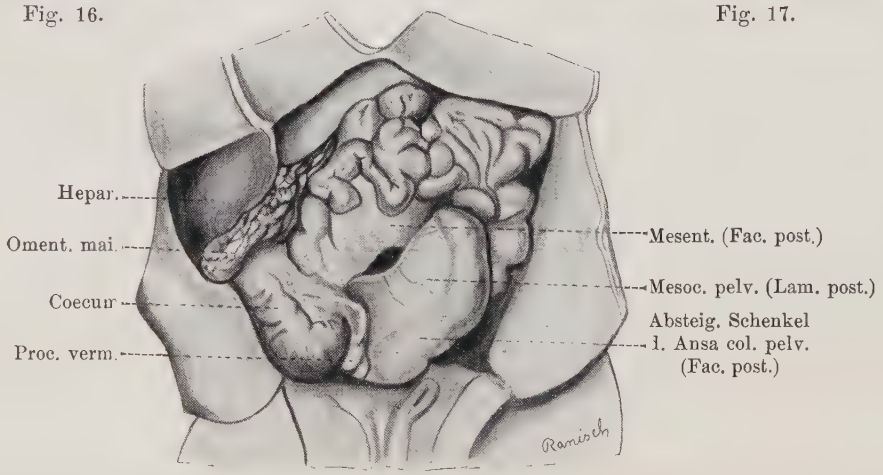

Fig. 15.

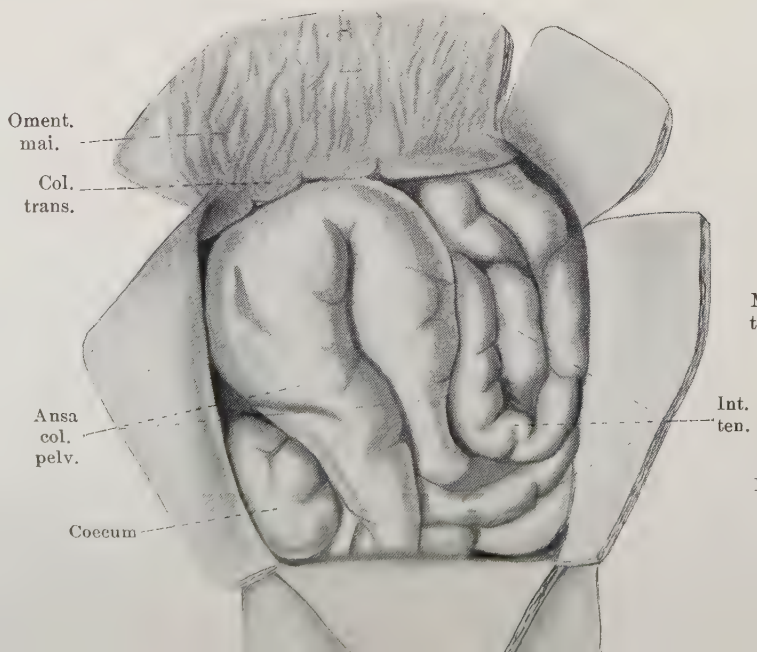

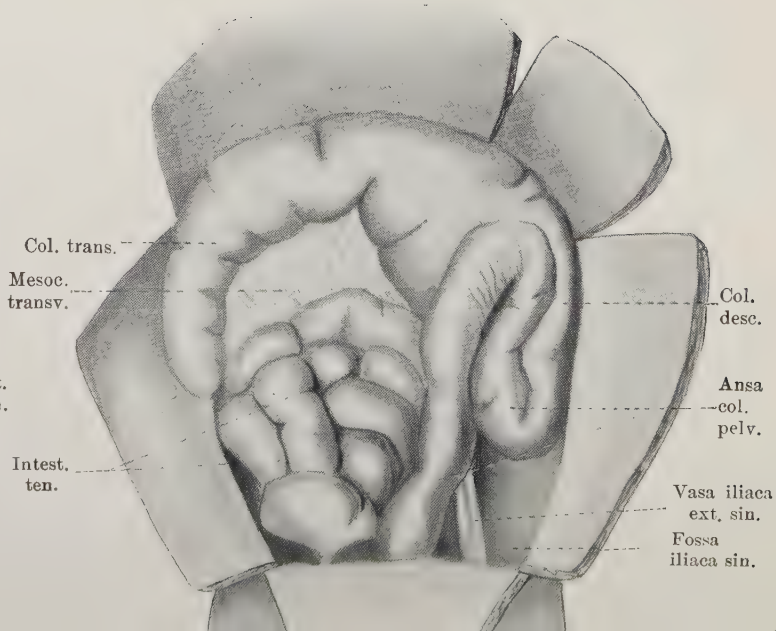

Verlag von VEIT & COMP. in Leipzig.

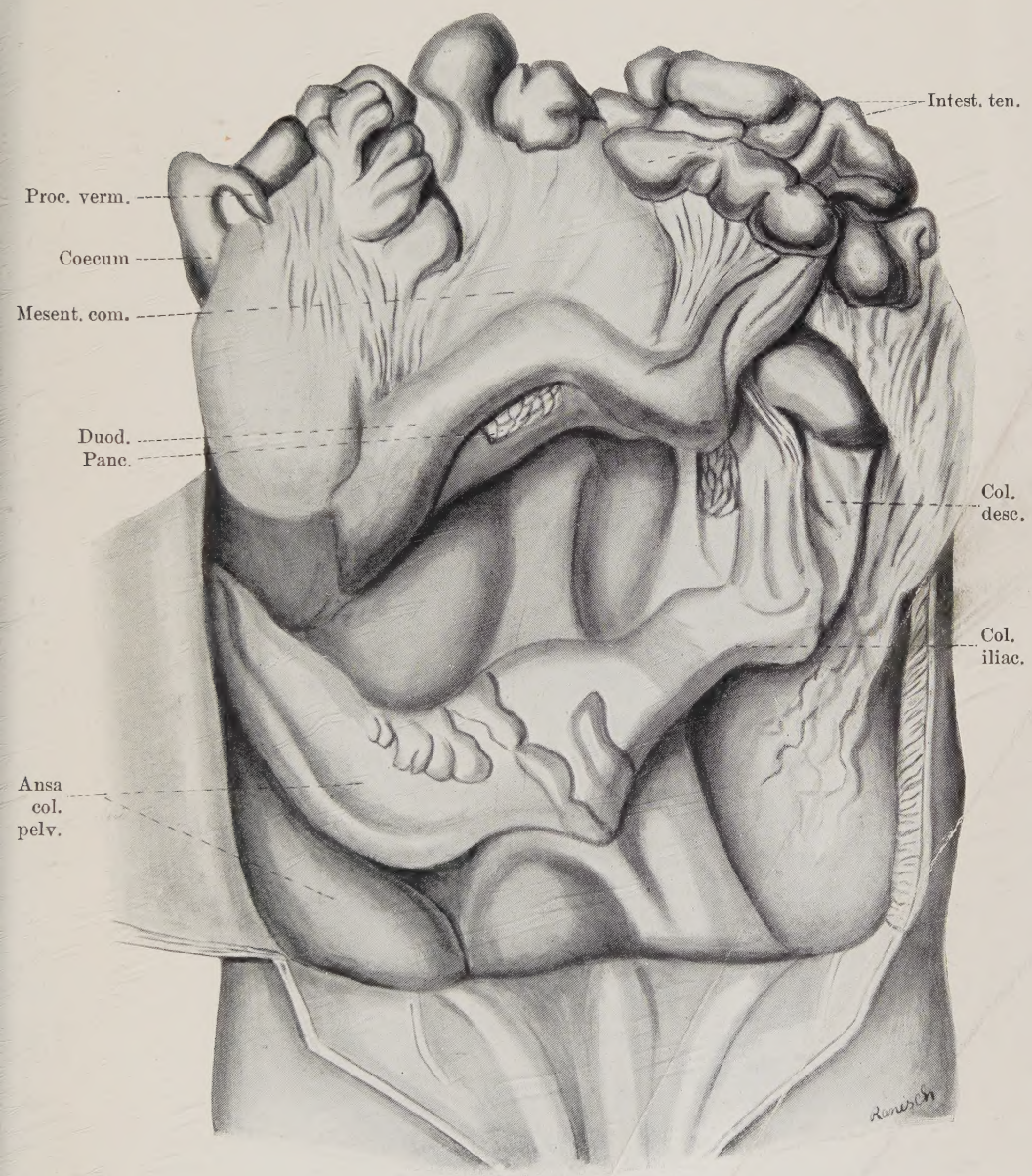

Fig. 20.

Verlag von VEIT & COMP. in Leipzig.

Lebenslauf.

Ich wurde am 21. Juni 1888 als Sohn des Berliner Magistrats-Sekretärs Hermann Gysi und seiner Frau Käthe geb. Kienitz in Görlitz geboren.

Ich besuchte die Schule in Berlin und bestand Michaelis 1907 die Reifeprüfung am hiesigen Friedrichs-Realgymnasium.

Von Michaelis 1907 bis Michaelis 1912 studierte ich an der hiesigen Friedrich-Wilhelms-Universität Medizin, bestand im Februar 1910 die ärztliche Vorprüfung, im April 1913 die ärztliche Staatsprüfung.

Seit dem 1. April 1913 bin ich als Assistent am anatomischen Institut (Direktor: Geh. Ober-Medizinalrat Prof. Dr. Waldeyer) angestellt.

Während meiner Studienzeit besuchte ich die Vorlesungen und Kurse der Herren Professoren Axhausen, Bier, E. Fischer, B. Fränkel, Flügge, Franz, Gabriel, Goldscheider, Greef, Hertwig, Heubner, Heffter, Hildebrand, Jolly, Kraus, Kopsch, Lesser, v. Michel, Orth, Passow, Pels-Leusden, Rubens, Rubner, Sigwart, Schulze, Virchow, Waldeyer, Ziehen.